

РАЗРАБОТКА УНИВЕРСАЛЬНОЙ КЛАССИФИКАЦИИ ПРОГНОЗИРОВАНИЯ ОСЛОЖНЕНИЙ ПРИ ТРАВМЕ ПЯТОЧНОЙ КОСТИ

DEVELOPMENT OF UNIVERSAL CLASSIFICATION OF FORECASTING OF COMPLICATIONS AT THE INJURY OF THE CALCANEAL BONE

V. Savgachev

Summary. lack of uniform classification system concerning possibility of complications at an injury of a calcaneal bone persistently demands creation of a uniform paradigm of use by the beginning young specialists of concepts and forecasts in their daily practice.

Keywords: calcaneal bone, complications, osteomyelitis, migration of a metal construction.

Савгачев Виталий Владимирович

Аспирант, Ярославский государственный
медицинский университет
hirurg2288@mail.ru

Аннотация: отсутствие единой классификационной системы в отношении возможности возникновения осложнений при травме пяточной кости на-стойчиво требует создания единой парадигмы использования начинающими молодыми специалистами понятий и прогнозов в их повседневной практике.

Ключевые слова: пяточная кость, осложнения, остеомиелит, миграция металлоконструкции.

Введение

Риски возникновения осложнений на сегодняшний день остаются актуальной проблемой. При современном техническом оснащении и обогащении новыми методиками в хирургии и травматологии частота встречаемости осложнений не имеет яркой тенденции к снижению. Частота послеоперационных осложнений составляет на протяжении последних 25 лет по данным различных авторов около 10% [6, 13, 23], при этом доля инфекционных — 80%, а асептических 20% [15, 18, 19]. Технические ошибки: неадекватный доступ, ненадежный гемостаз, травматичность проведения, случайные (незамеченные) повреждения других органов, оставление инородных тел, неадекватные вмешательства, “фокусы” в исполнении операций, дефекты швов, неадекватное дренирование, дефекты послеоперационного ведения всегда будут преследовать хирурга, повышая тем самым риск развития осложнений [13]. Нет не одной общей классификации которая по своей структуре позволила наглядно бы предсказать возможность возникновения того или иного осложнения при травме пяточной кости с учетом вида травмы, способа лечения и времени возникновения [5, 10, 21]. Только опытный хирург травматолог может предположить о возможном риске развития осложнения. Отсюда возникла необходимость создания классификации для использования начинающими молодыми специалистами в том числе и непрофильных лечебных учреждений, для удобства выбора способа лечения и повышения настороженности к возможному развитию того или иного осложнения.

Цель

Облегчить возможность проведения профилактики развития осложнений при травме пяточной кости начинающим врачам травматологам.

Задачи

1. Провести анализ литературы на наличие возможных классификаций по осложнениям при травме пяточной кости;
2. Создать рабочую классификацию с соблюдением иерархии понятий (их соподчиненности) и соотношение с близким им по значению и содержанию терминами. С корректным формированием и использованием медицинских терминов. Все используемые термины должны быть научно обоснованы, лингвистически и терминологически правильны.

Материалы и методы

Классификация осложнений и их обозначение, может служить как для познания механизмов патогенеза, так и для уточнения вопросов диагностики и лечения. Таким образом, она не только является инструментом познания, но и служит утилитарным, в том числе организационным, целям. Основу любой классификации должен составлять единый признак, и именно поэтому то или иное явление может быть классифицировано по различным критериям [27, 28]. В основу данной работы легла проработка существующих классификаций по травме пяточной кости,

а также существующие общие классификации по возможным осложнениям как в дооперационном периоде, так и в послеоперационном. Созданная классификация состоит из 4 блоков, логично взаимосвязанных и переходящих друг в друга. Первым блоком идет непосредственно наиболее распространенные классификации в нашей стране по виду переломов пяточной кости, это классификации по R. Sanders (1993 г., 2000 г. с изменениями) и Международной Ассоциации по изучению методов внутренней фиксации АО/ОТА (2007 г.) [24, 28] (см. рис. 1).

Классификация по R. Sanders основывается на результатах КТ пяточной кости в коронарной и аксиальной проекциях и включает в себя следующие типы переломов, где шифр ячейки соответствует: 1А — Тип 1; 1В — Тип 2 ABC; 1С — Тип 3 АВ; АС; ВС; 1D — Тип 4.

Классификация АО/ОТА использует универсальный подход и включает в себя следующие элементы: 2А — А1; А2; А3.; 2В — В1; В2.; 2С — С1; С2; С3; С4.

Именно на этом этапе уже можно определить дальнейшую тактику ведения больного и соответственно определить возможные будущие осложнения.

Следующий блок включает группировку вариантов в зависимости от вида лечения (Рис. 1):

1. Консервативное (3А — Гипсовая иммобилизация; 3В — Ортез; 3С — Ручная репозиция);
2. Оперативное с использованием металлоконструкций (4А — Закрытая репозиция Essex-Lopresti; 4В — Открытый способ; 4С — Малоинвазивный, Комбинированный способы C-Neil; Vira-op-tech).

Для оптимизации следующего блока были проанализированы различные источники по видам осложнений и самым оптимальным вариантом стала хирургическая классификация [6, 11, 27], которая включает в себя: общие (системные) (5); Местные (6); Осложнения анестезии (7), представленные на рисунке 1.

В виду наиболее интересующих осложнений местно-го характера дальнейшая схема строится именно по этому направлению. Поэтому следующий блок представлен градацией по инфекционному воздействию и состоит из двух блоков: не инфекционные (асептические — 8) и инфекционные (септические — 9). Они в свою очередь переходят в фильтр по периоду возникновения (рис. 1), где различают:

- ◆ 10. Дооперационные, консервативное лечение (10А — Ранние; 10В — Отсроченные; 10С — Поздние отдаленные)
- ◆ 11. Интраоперационные;
- ◆ 12. Послеоперационные (12А — Ранние; 12В — Отсроченные; 12С — Поздние отдаленные).

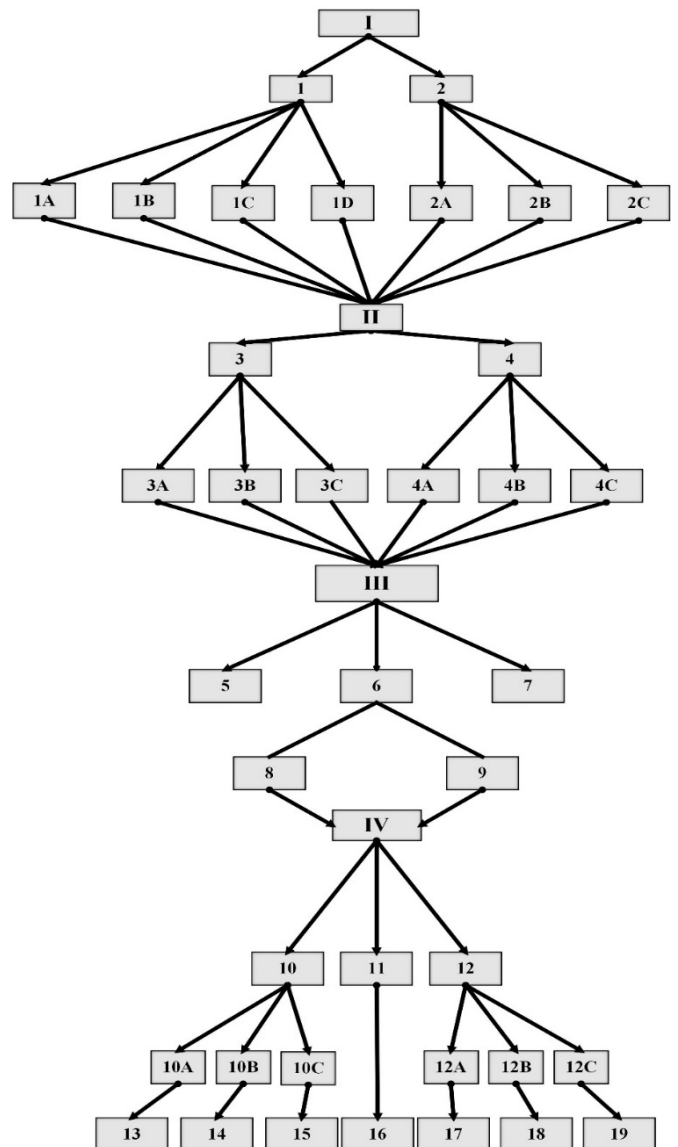


Рисунок 1. Схема развития осложнений при травме пяточной кости.

Не малый интерес вызывает классификация осложнений по степени тяжести (СТ), ранее не используемая в травматологии. Так на современном этапе наибольшей популярностью пользуется классификатор по Daniel Dindo [11, 17]. Которая заключается в следующем: Степень I — осложнения минимального риска, не требующие лечения. Степень II — осложнения, не требующие оперативного вмешательства, требующие медикаментозного лечения. Степень III подразделяется на две подгруппы IIIa требующие инвазивных способов лечения под местной анестезии и IIIб требующие инвазивные вмешательства под общей анестезией. Степень IV — жизнеугрожающие осложнения, приводящие к длительной нетрудоспособности, резекции органа, а также к смертельному исходу (см. табл. 1).

Таблица 1. Характеристика осложнений по степени тяжести

№	СТ	Виды осложнений	
13	I	недостаточная репозиция, венозный тромбоз, артриты	
	II	эпидермальные пузыри	
	III	а	недостаточная иммобилизация, компартмент синдром, пролежни
		б	отсутствуют
IV	гангрена		
14	I	недостаточная репозиция, венозный тромбоз, артриты, тендиниты малоберцовой и задней большеберцовой мышц, замедление консолидации, артроз подтаранного сустава, мышечные контрактуры	
	II	отсутствует	
	III	а	недостаточная иммобилизация, пролежни, полное не сращение
		б	отсутствует
IV	гангрена		
15	I	артроз подтаранного сустава, артроз пяточно-кубовидного сустава, большая костная мозоль, костные выросты, мышечные контрактуры	
	II	отсутствует	
	III	а	развитие ложного сустава, посттравматические деформации
		б	отсутствует
IV	отсутствует		
16	I	отсутствует	
	II	повреждение n. suralis, повреждение n. tibialis posterior	
	III	а	кровотечение, интраоперационный перелом
		б	отсутствует
IV	отсутствует		
17	I	отсутствует	
	II	нейропатии n. suralis, n. tibialis posterior, деформации, артрозы, артриты, венозный тромбоз, эпидермальные пузыри	
	III	а	некроз краев послеоперационной раны, нагноение послеоперационной раны и зоны остеосинтеза, неправильное положение отломков, миграция металлоконструкций, остеомиелит
		б	отсутствует
IV	гангрена		
18	I	замедление консолидации, мышечные контрактуры	
	II	замедление консолидации, мышечные контрактуры, нейропатии n. suralis, n. tibialis posterior, деформации, артрозы, артриты, венозный тромбоз, эпидермальные пузыри, тендиниты малоберцовой и задней большеберцовой мышц	
	III	а	некроз краев послеоперационной раны, нагноение послеоперационной раны и зоны остеосинтеза, неправильное положение отломков, миграция металлоконструкций, недостаточная репозиция, остеомиелит, полное не сращение, лигатурные свищи
		б	отсутствует
IV	гангрена		
19	I	мышечные контрактуры, большая костная мозоль, костные выросты	
	II	посттравматические артрозы	
	III	а	развитие ложного сустава, посттравматические деформации, остеомиелит, миграция металлоконструкций, лигатурные свищи
		б	отсутствует
IV	гангрена		

Итоговый общий вид схемы возникновений осложнений по степени тяжести при травме пяточной кости в зависимости от вида травмы, метода лечения и периода возникновения представлен на рисунке 1.

Заключение

Разнообразие клинических проявлений при травматическом поражении пяточной кости приводит начинающих врачей к ошибочным заключениям и неправильной тактике действий в каждом конкретном случае. Понимание особенности взаимоотношений на первый взгляд кажущихся различными типами повреждений

при подробном рассмотрении складываются в четкую структуру осознания возможных вариантов развития осложнений.

Выводы

Созданная классификация поможет даже начинающему врачу-травматологу принять правильное решение к выбору тактики лечения и построить адекватный прогноз, а значит и предупредить возможные осложнения у пациентов с травмой пяточной кости как в специализированных травматологических центрах, так и в районных больницах.

ЛИТЕРАТУРА

1. Ананьева, П. В. Лучевая терапия дегенеративно-дистрофического процесса пяточной кости (пяточный остеофит) / П. В. Ананьева, С. В. Полушкин, И. А. Костина // Бюллетень медицинских интернет-конференций. — 2014. — № 4 (4). — С. 282.
2. Ардашев, И. П. Диагностика сосудистых нарушений при переломах костей стопы / И. П. Ардашев, Е. А. Афонин, И. В. Власова, Р. Г. Воронкин, К. С. Казанин // Вестник новых медицинских технологий. — 2010. — № 1 (17). — С. 159–162.
3. Байрамкулов, Э. Д. Клинико-морфологическая характеристика остеомиелита при синдроме диабетической стопы / Э. Д. Байрамкулов, А. А. Воротников, С. А. Мозеров, О. В. Красовитова // Фундаментальные исследования. — 2015. — № 1 (1). — С. 23–27.
4. Бикташева Э. М. Современные хирургические технологии при обширных дефектах и рубцовых деформациях мягких тканей проксимального отдела стопы с использованием функциональных лоскутов / Б. Ш. Минасов, М. М. Валеев // Медицинский вестник Башкортостана. — 2015. — № 1 (10). — С. 39–44.
5. Гатина, Э. Б. Инфекционные осложнения как показатель смены вариантов лечения в травматологии и ортопедии / Э. Б. Гатина, М. И. Митронин, И. Ф. Ахтямов и др. // Практическая медицина. Актуальные проблемы медицины. — 2013. — Т. 2. — С. 34–36.
6. Гостищев, В. К. Общая хирургия / В. К. Гостищев. — М.: ГЭОТАР — Медиа, 2015. — 608 с.
7. Зузова, А. П. Инфекции области хирургического вмешательства: общие подходы к антибиотикопрофилактике и терапии / А. П. Зузова, Ю. А. Белькова // Журнал «Фарматека». — Москва, 2007. — № 4. — С. 67–74.
8. Лантух, Т. А. ABCDEF-шкала оценки риска развития хирургических осложнений при оперативном лечении внутрисуставных переломов пяточной кости со смещением / Т. А. Лантух, А. А. Волна, Н. В. Загородний и др. // Вестник Кыргызско-Российского Славянского университета. — 2013. — Т. 13 (4). — С. 122–124.
9. Мирошникова, Е. А. Эффективность различных модификаций артрореза подтаранного сустава в лечении больных с отдаленными последствиями переломов пяточной кости / Е. А. Мирошникова, Г. В. Коробушкин, А. В. Скорогляд // Вековые традиции, новые технологии. 210 лет на страже здоровья России: материалы юбилейной науч. практ. конф. ГKB № 1 им. Н. И. Пирогова. — Москва, 2012. — С. 306.
10. Пахомов, И. А. Разработка биомеханически обоснованного метода лечения пациентов с последствиями консолидированных в порочном положении переломов пяточной кости, осложненных разгибательной контрактурой голеностопного сустава / И. А. Пахомов // Политравма. — 2010. — № 4. — С. 24–29.
11. Тазалов, В. А. Классификация хирургических осложнений / В. А. Тазалов // Новый хирургический журнал (г. Хабаровск). — 2004. — Т. 2 (4). — С. 27–39.
12. Тихилов, Р. М. Современные аспекты лечения последствий переломов костей заднего отдела стопы / Р. М. Тихилов, Н. Ф. Фомин, Н. А. Корышков и др. // Травматология и ортопедия России. — 2010. — № 2. — С. 144–149.
13. Шапот, Ю. Б. Классификация осложнений травматической болезни / Ю. Б. Шапот, И. И. Джанелидзе, С. Ф. Багиско и др. // II съезд хирургов Сибири и Дальнего Востока (г. Владивосток, 12–14.09.2007) бюллетень ВСНЦ СО РАМН. — 2007. — № 4 (36). — С. 202–203.
14. Шутов Ю. М. Оптимизация лечения плантарных фасцитов и ахиллитов / Ю. М. Шутов, М. З. Шутова, В. Н. Кокшарова // Медицина и образование в Сибири. — 2015. — № 2. — С. 5–7.
15. Юркевич, В. В. Новые технологии восстановительного лечения больных с остеомиелитом пяточной кости / В. В. Юркевич, Р. С. Баширов, В. В. Подгорнов и др. // Новые медицинские технологии. — 2011. — № 9. — С. 20–23.
16. Daley, J. Risk-adjusted surgical outcomes / J. Daley, W. Henderson, S. Khuri // Annu. Rev. Med. — 2001. — Vol. 52. — P. 275–287.
17. Dindo, D. Classification of Surgical Complications. A New Proposal With Evaluation in a Cohort of 6336 Patients and Results of a Survey / D. Dindo, N. Demartines, P.-A. Clavien // Ann. Surg. — 2004. — Vol. 240 (2). — P. 205–213.
18. Canale, S. T. Campbell's operative orthopaedics. 12th ed. / S. T. Canale, J. H. Beaty, W. C. Campbell // Philadelphia Elsevier Mosby. — 2013. — 4664 p.
19. Gaskill, T. Comparison of surgical outcomes of intra-articular calcaneal fractures by age / T. Gaskill, K. Schweitzer, J. Nunley // J. Bone Joint Surg. Am. — 2010. — Vol. 92 (18). — P. 2884–2889.
20. Ketz, J. P. Peroneal tendon instability in intra-articular calcaneus fractures: a retrospective comparative study and a new surgical technique / J. P. Ketz, M. Maceroli, E. Shields, R. W. Sanders // J. Orthop. Trauma. — 2015. Nov. — Vol. 20. — P. 214–219.

21. López-Oliva, F. Vira® system — a minimally invasive technique for severe fractures of the calcaneus treatment with primary subtalar fusion: a preliminary report / F. López-Oliva, F. Forriol, T. Sánchez-Lorente, Y. A. Sanz // *Foot Ankle Surg.* — 2011. Jun. — Vol. 17 (2). — P. 68–73.
22. Martin, R.C. 2nd. Quality of complication reporting in the surgical literature / R. C. Martin, M. F. Brennan, D. P. Jaques // *Ann. Surg.* — 2002. — Vol. 235. — P. 803–813.
23. Pape, H. C. Damage control management in the polytrauma patient / H. C. Pape, A. B. Peitzman, C. W. Schwab // Springer. — 2010. — 462 p.
24. Sturm, J. A. Trauma care in Germany: an inclusive system / J. A. Sturm, H. C. Pape, T. Dienstknecht // *Clin. Orthop. Relat. Res.* — 2013. — Vol. 471 (9). — P. 2912–2923.
25. Vallier, H. A. A new look at the hawkins classification for talar neck fractures: which features of injury and treatment are predictive of osteonecrosis? / H. A. Vallier, S. G. Reichard, A. J. Boyd, T. A. Moore // *J. Bone Jt. Surg.* — 2014. — Vol. 96 (3). — P. 192–197.
26. Veen, M. Recording and classification of complications in a surgical practice / M. Veen, J. Lardenoye, G. Kastelein et al. // *Eur. J. Surg.* — 1999. — Vol. 165. — P. 421–424.
27. Veltman, E. S. Long-term outcomes of 1,730 calcaneal fractures: systematic review of the literature / E. S. Veltman, J. N. Doornberg, S. A. Stufkens, J. S. K. Luitse et al. // *The Journal of Foot and Ankle Surgery.* — 2013. — Vol. 52. (4). — P. 486–490.
28. Wang, C. L. Abductor digiti minimi muscle flap transfer to prevent wound healing complications after ORIF of calcaneal fractures / C. L. Wang, S. F. Huang, X. S. Sun, T. Zhu, C. Lin, Q. Li // *Int. J. Clin. Exp. Med.* — 2015. Aug. — Vol. 15 (8). — P. 130.

© Савгачев Виталий Владимирович (hirurg2288@mail.ru). Журнал «Современная наука: актуальные проблемы теории и практики»

