

СТАБИЛЬНО-ФУНКЦИОНАЛЬНЫЙ ОСТЕОСИНТЕЗ ПЕРЕЛОМОВ ПРОКСИМАЛЬНОГО ОТДЕЛА КОСТЕЙ ПРЕДПЛЕЧЬЯ

STABLE-FUNCTIONAL OSTEOSYNTECH OF FRACTURES OF THE PROXIMAL BONES OF THE FOREARM

N. Kallev
A. Ataev
M. Ganiev
N. Mirzoev
A. Magaramov

Summary. The present paper presents the treatment outcomes of two groups of patients with fractures of proximal metaepiphysis of the bones of the forearm at the age of 17 to 76 years. The first group includes 62 patients with fractures of the ulnar process, head and neck of the radius bone, who received surgical treatment using traditional submersible fixators (screws, plate, spokes, etc.). The second group consisted of 68 patients with identical injuries, who performed compression osteosynthesis of fractures using the external fixation apparatus developed by us with a dynamic compression device. The outcomes of treatment of patients in the periods of 3 years and 5 years revealed, in the first group good results in 41 (79.1%) patients, satisfactory — in 14 (22.6%), unsatisfactory — in 7 (11.7%). In the second group, treatment outcomes were 54 (79.4%), 11 (916.2%) and 3 (4.4%), respectively.

Keywords: fracture, treatment, osteosynthesis.

Каллаев Нажмудин Омаркадиевич

Д.м.н., профессор ФГБОУ ВО «Дагестанский
государственный медицинский университет» МЗ РФ
(Махачкала)
nazhmudin_K@mail.ru

Атаев Алевдин Рашитханович

Д.м.н., ФГБОУ ВО «Дагестанский государственный
медицинский университет» МЗ РФ (Махачкала)
drataev57@mai

Ганиев Магомедрауф Хадиевич

К.м.н., ФГБОУ ВО «Дагестанский государственный
медицинский университет» МЗ РФ (Махачкала)

Мирзоев Назим Эминович

К.м.н., ФГБОУ ВО «Дагестанский государственный
медицинский университет» МЗ РФ (Махачкала)

Магарамов Абдулла Магарамович

Ассистент ФГБОУ ВО «Дагестанский
государственный медицинский университет» МЗ РФ
(Махачкала)

Abdulla-magaramov@yandex.ru

Аннотация. В настоящей работе представлены исходы лечения двух групп больных с переломами проксимального метаэпифиза костей предплечья в возрасте от 17 до 76 лет. В первую группу включены 62 пациента с переломами локтевого отростка, головки и шейки лучевой кости, получивших оперативное лечение с применением традиционных погружных фиксаторов (винты, пластина, спицы и др.) Вторую группу составили 68 больных с идентичными повреждениями, которым выполнен компрессионный остеосинтез переломов с применением разработанного нами аппарата внешней фиксации с устройством динамической компрессии. Исходы лечения пациентов в сроки 3 года и 5 лет выявили, у первой группы хорошие результаты у 41 (79,1%) больных, удовлетворительные — у 14 (22,6%), неудовлетворительные — у 7 (11,7%). Во второй группе исходы лечения составили соответственно у 54 (79,4%), 11 (916,2%) и 3 (4,4%).

Ключевые слова: перелом, лечение, остеосинтез.

Актуальность

Внутрисуставные переломы проксимального отдела костей предплечья по данным литературных источников составляют от 1,3% до 3,5% всех переломов опорно-двигательного аппарата (1,2). Среди всех внутрисуставных переломов доля переломов лок-

тевого отростка составляет от 16 до 34% (1), а переломы головки и шейки лучевой кости встречаются у 26,7% (4) пациентов с повреждениями проксимального отдела костей предплечья. Удельный вес ошибок и неудовлетворительных исходов составляет 4,7–20,6% (6) за счёт развития контрактуры локтевого сустава, параартикулярных оссификатов и деформирующего артроза.




Рис. 1 Компрессирующее устройство

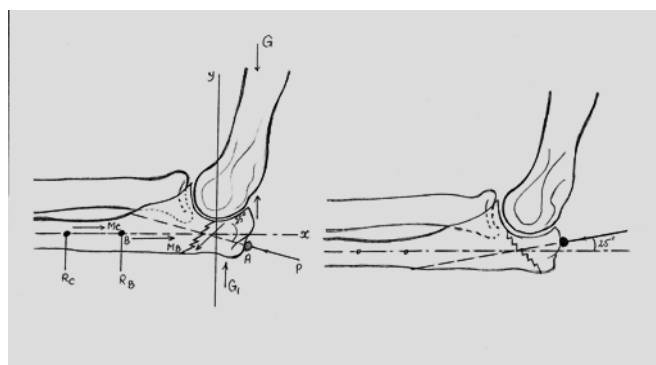
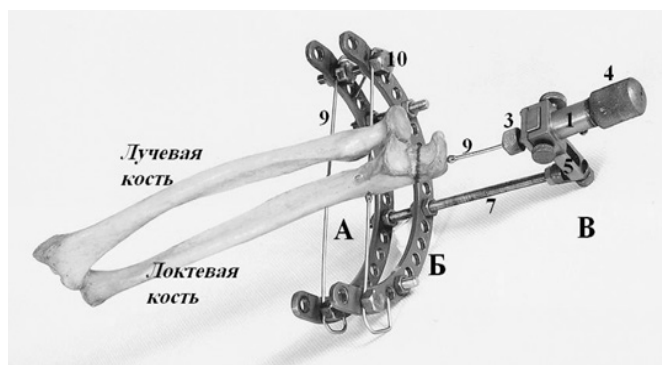


Рис 2 Модель и схема компрессионного остеосинтеза перелома локтевого отростка аппаратом внешней фиксации с устройством динамической компрессии

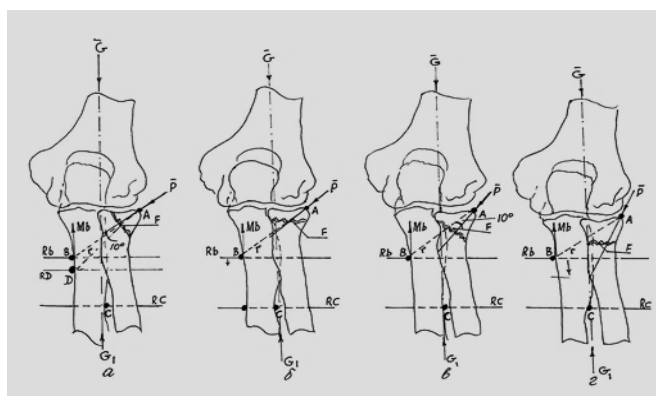
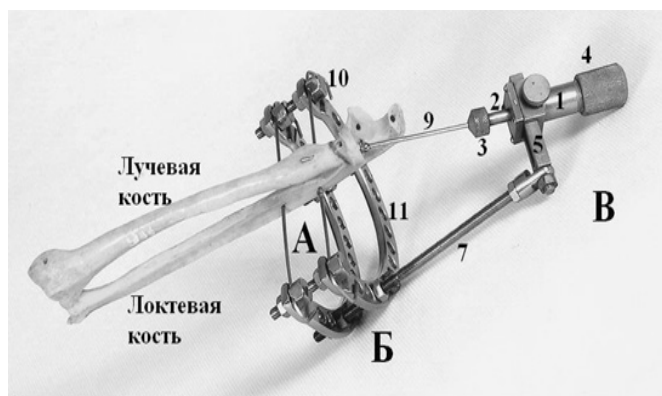


Рис 3. Модель и схемы компрессионного остеосинтеза перелома головки и шейки лучевой кости аппаратом внешней фиксации с устройством динамической компрессии.

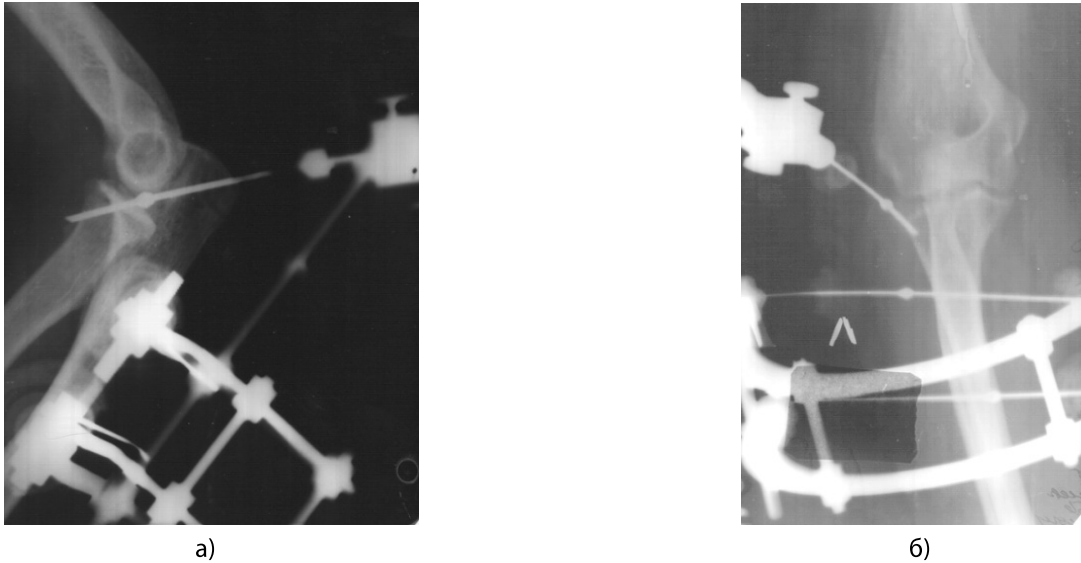


Рис 4. А — Рентгенограмма больного к., 34 лет, остеосинтез перелома локтевого отростка; Б — рентгенограмма больного К., 48 лет, остеосинтез перелома головки лучевой кости.

Цель

Оптимизация исходов лечения больных с переломами проксимальных метаэпифизов костей предплечья.

Материалы и МЕТОДЫ

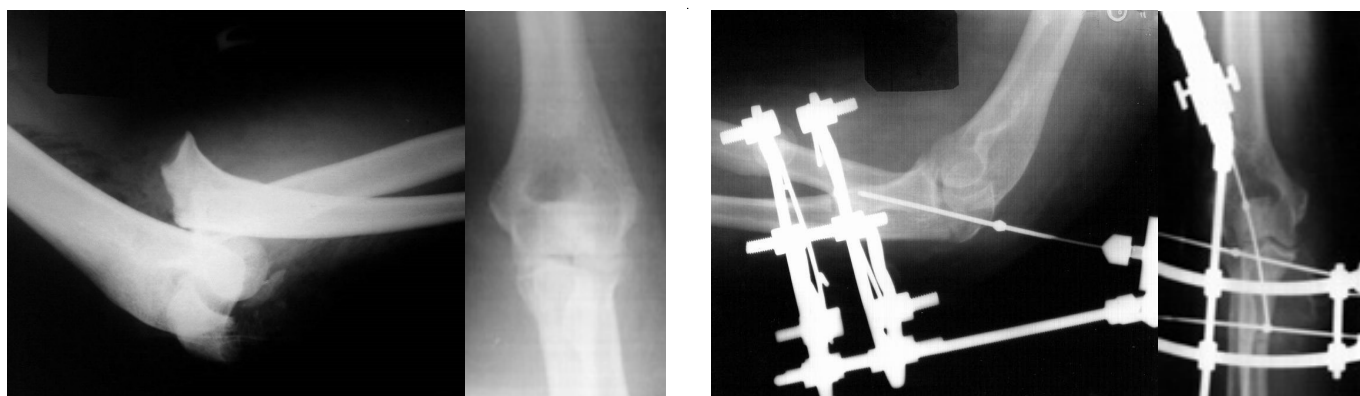Работа основана на опыте лечения 130 пациентов в возрасте от 17 до 76 лет с внутрисуставными переломами проксимального отдела костей предплечья. В зависимости от методов лечения мы условно разделили больных на две клинические группы. Первую группу составили 62 пациента с закрытыми или открытыми переломами локтевого отростка, головки и шейки лучевой кости, которым проводилось оперативное лечение с применением погружных фиксаторов (пластины, винты, спицы, серкляж и др.).

Во вторую группу вошли 68 больных с идентичными повреждениями, которым осуществлялся остеосинтез аппаратом внешней фиксации с устройством динамической компрессии (а.с. № 173120 РФ). Аппарат состоит из внешней опоры (5/8 дуга от аппарата Илизарова), противоупорных спице-стержневых фиксаторов и компрессирующего устройства (4). Последнее выполнено в виде корпуса со шкалой (рис 1–6), втулки с пружинным толкателем (2) и отверстием под спицу с упорной площадкой (9) и фиксатором спицы (рис 1).

Модели и схемы остеосинтеза переломов локтевого отростка, головки и шейки лучевой кости представлены на рисунках 2 и 3,

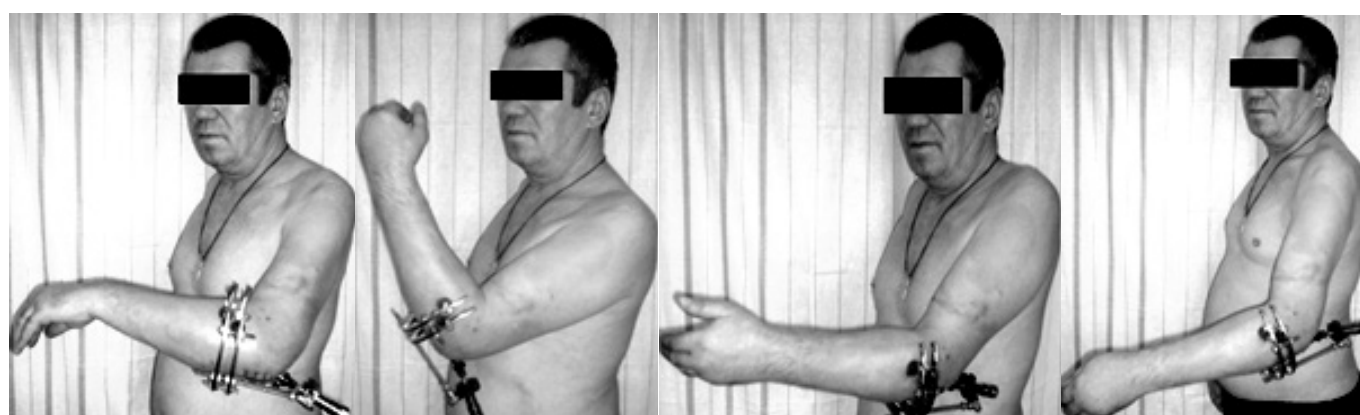Показаниями к операции были переломы локтевого отростка на уровне верхушки локтевого отростка типа 1 (по классификации Колтона), тип 2 — переломы на уровне середины полулунной вырезки, тип 3 — перелом на уровне дистального отдела вырезки с вывихом и безвывиха головки лучевой кости (переломо-вывиха Брехта). При переломах типа 4 предпочтение отдавалось остеосинтезу по методике АО. Показаниями к операции были также переломы головки и шейки лучевой кости типов 1,2,3 (по классификации Масона). При многооскольчатых переломах головки лучевой кости выполнялось его эндопротезирование. При переломах локтевого отростка пациентам второй клинической группы оперативные вмешательства выполнялись в следующей последовательности: под проводниковой анестезией, в верхушку локтевого отростка вводился специальное устройство — «шило-проводник», с помощью которого под контролем ЭОП или рентгенограмм осуществлялась репозиция отломка и остеосинтез спицей (2,4 мм) с упорной площадкой. На дугах внешней опоры, установленной на двух уровнях в области верхней трети костей предплечья, укреплялось компрессирующее устройство, куда устанавливают упорную спицу. Пружинный механизм устройства обеспечивает компрессию упорной конструкции на отломок силой до $124,7 \pm 4,5$ Н, рассчитанный экспериментальным путём на биоманекенах на кафедрах «Физики твёрдого тела» и «Сопrotивления материалов» Технического университета.

При переломах головки и шейки лучевой кости отломки репонировались открыто под визуальным контролем и фиксировались упорными спицами (рис

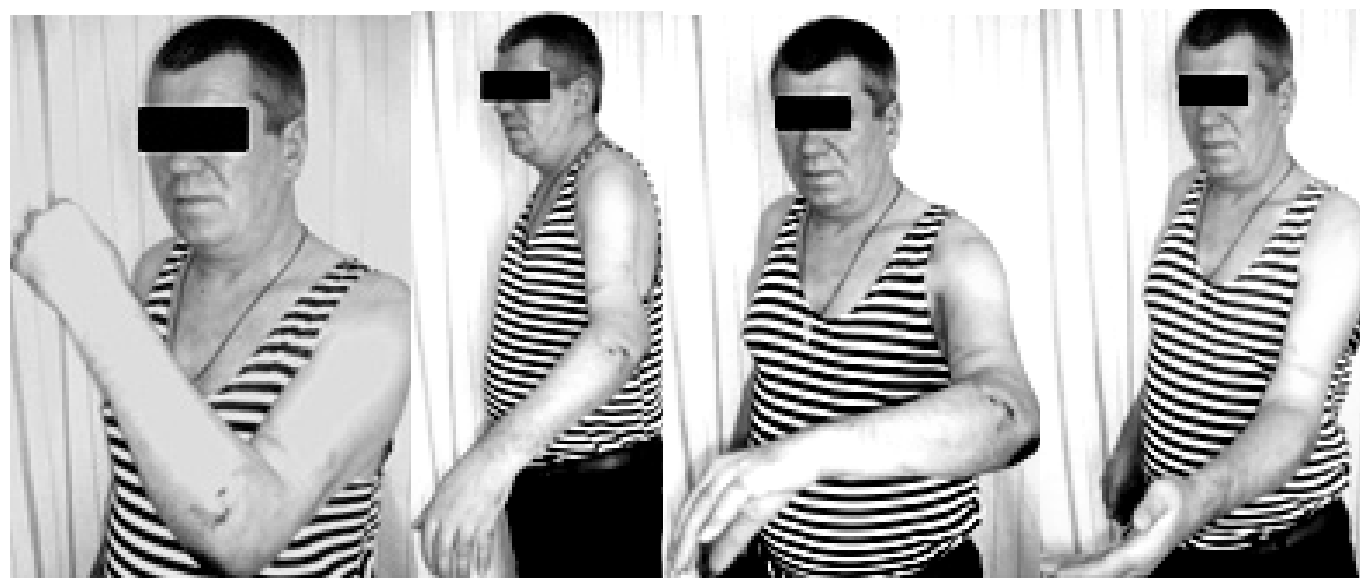

а)

б)

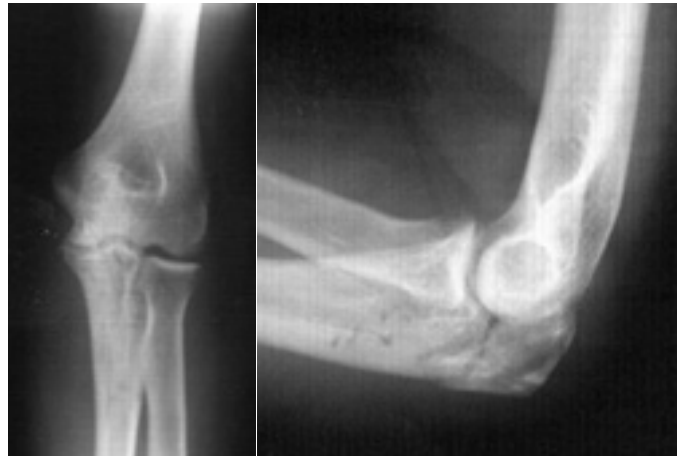

в)

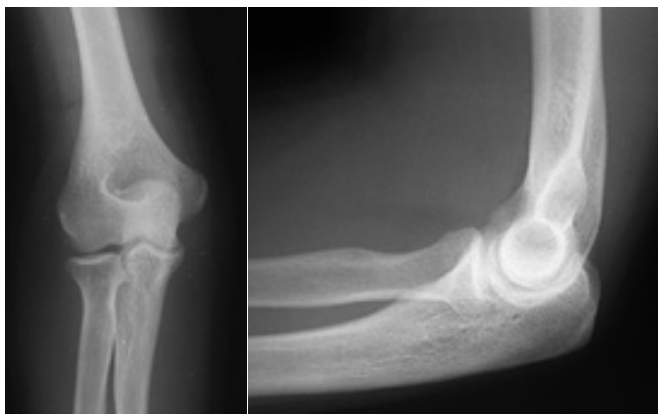

г)

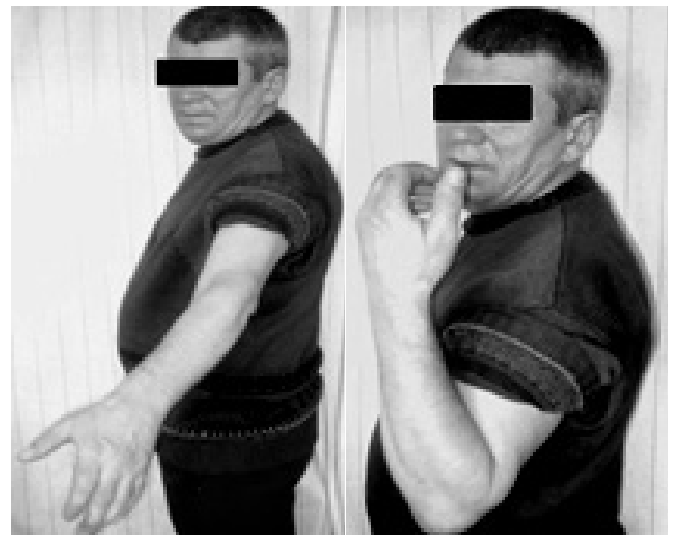Рис 5. Больной С., 48 лет. Открытый перелом левого локтевого отростка со смещением с вывихом головки лучевой кости (перелом Мальгенья). А — при поступлении; Б — после операции; В — объем движений в суставе (3 день после операции); Г — функция сустава и рентгенограмма после снятия аппарата внешней фиксации.



д)



е)



ж)

Рис 5. Больной С., 48 лет. Открытый перелом левого локтевого отростка со смещением с вывихом головки лучевой кости (перелом Мальгенья). Д — объём движений и рентгенограмма после снятия аппарата внешней фиксации; Е, Ж — через 3 года после операции.

3 и 4). Обеспечивалась давление на отломок силой $118,5 \pm 4,2$ Н.

С третьего дня после операции, назначались активные и пассивные движения в суставе. Сроки фиксации в аппарате составили в среднем при переломах локтевого отростка $28,7 \pm 4,3$ дней при переломах головки и шейки лучевой кости — $24,6 \pm 3,6$ дней. К концу фиксационного периода у 32 75,6% пациентов из 41 с переломами локтевого отростка и 16 (59,2%) из 27 больных с переломами головки и шейки лучевой кости, отмечено полное восстановление движений в локтевом суставе. Ранние осложнения в виде инфицирования мягких тканей вокруг спиц (4 больных) не повлияли на исход лечения.

Результаты и обсуждение

Результаты лечения изучены у 39 больных первой и 46 пациентов второй клинической группы в сроки от 1 года до 5 лет после травмы. В первой группе у 7 (19,4%) пациентов имело место ограничение движений в локтевом суставе до $97,6 \pm 5,8^\circ$, в двух случаях установлен остеомиелит локтевого сустава, в четырёх наблюдениях — контрактура локтевого сустава. Во второй группе ограничение объёма движений в локтевом суставе до $10-15^\circ$ выявлены у 5 (10,6%) больных. Исходы в двух случаях (перелом локтевого отростка и головки и шейки лучевой кости) расцене-

ны как неудовлетворительные, в связи с развитием деформирующего артроза и контрактуры локтевого сустава. Эти были пострадавшие с переломо-вывихами Брехта. Следует отметить, что в более поздние сроки (5 лет), количество больных, у которых развились дегенеративно — дистрофические процессы в суставе увеличились почти в два раза. По сравнению с больными первой клинической группы, у пациентов второй группы отмечено сокращение сроков лечения в 1,5 раза ($pI-pII < 0,05$) за счёт реабилитационного периода. Исходы лечения пациентов оценивались в сто большой системе по методу ЦИТО им. Н.Н. Приорова (Маттис Э.Р., Нечушкин А.И. (1984) [6].

Предлагаем клиническое наблюдение. Больной С., 48 лет, поступил в клинику травматологии с диагнозом: «открытый перелом левого локтевого отростка со смещением и вывихом головки лучевой кости (перелом Мальгенья)» [рис 5 А].

Через 40 минут после поступления под проводниковой анестезией произведены: первичная хирургическая обработка раны, открытое вправление вывиха головки лучевой кости, закрытая репозиция перелома

локтевого отростка, остеосинтез спицами с упорными площадками.

На третий день после операции объем движений левого локтевого сустава равнялся 90° (рис. 5 В). Сроки фиксации перелома левого локтевого отростка составили 34 дня. Рентгенологически подтверждена консолидация перелома (рис. 5 Г). Осмотрен через 1,5 года (рис. 5 Е, Ж). Жалоб нет. Средний балл — 95.

ВЫВОДЫ

Компрессионный остеосинтез аппаратом внешней фиксации с устройством динамической компрессии является методом выбора и может быть применён при переломах проксимального метаэпифиза костей предплечья по показаниям. Метод позволяет жёстко фиксировать отломки, без угрозы вторичного смещения при движениях сустава, в динамике лечения, при минимуме имплантируемых в ткани конструкций. Способ лечения позволяет сохранить функциональные возможности сустава в раннем послеоперационном периоде, что сокращает сроки лечения за счёт меньшей продолжительности реабилитационного периода.

ЛИТЕРАТУРА

1. Афгани Ч.М. Чрескостный остеосинтез около — и внутрисуставных переломов проксимального отдела костей предплечья устройством динамической компрессии. Диссертация кандидата мед.наук. Москва. 2007. 166 с.
2. Бойко И.В. Нестабильные переломы и переломо-вывихи проксимального отдела костей предплечья. Автореферат диссертации кандидата мед.наук. Харьков, 2002. 20 с.
3. Калантырская В.А., Голубев И.О. Переломы головки лучевой кости. Современные технологии диагностики, лечения и реабилитации повреждений и заболеваний кисти. Материалы конференции. Москва. 2005. С. 82–83.
4. Каллаев Н.О. Компрессионный остеосинтез около- и внутрисуставных переломов. Ульяновск. 1999. 184 с.
5. Маттис Э.Р., Нечушкин А.И. Методологические аспекты оценки исходов переломов. Ортопедия, травматология и протезирование. 1984. № 5э. С. 39–43.