

## ЛЕЧЕНИЕ СИНДРОМА ЦЕНТРАЛЬНОЙ МЕТАТАРЗАЛГИИ

SYNDROME TREATMENT  
CENTRAL METATARSALGIA

**V. Cherencov**  
**A. Tadzh**  
**V. Procko**  
**S. Tamoev**

*Summary.* The aim of our study was to compare treatment outcomes of metatarsalgia using a modified Helal osteotomy for diaphyseal and distal mini-invasive osteotomy (DMMO). 69 patients were divided into two groups: 30 patients underwent surgery Helal, 39 — DMMO. Complex multi-plane deformation of the Central finger was observed in 12 patients (40%) in the group with Helal and 10 (26%) in the group DMMO. It was shown that despite high patient satisfaction with treatment in both groups (97 and 82%, respectively), patients in group DMMO longer swelling of the operated foot and the phenomenon of residual metatarsalgia. In addition, the method Helal was more reliable for the relief of symptoms of metatarsalgia in cases of pronounced multiplanar deformities of the toes: after 12 months the results were satisfactory in 92% of patients in the group with Helal and only 30% in the group DMMO. When performing x-ray control after 3 months the fusion was not detected in a significantly greater number of patients in the group DMMO (54% vs 7%), 12 months after the data became comparable in both groups. The results of this study led us to the restriction of indications for use DMMO in complex multiplanar deformities of the Central fingers; it was shown that modified osteotomy for Helal allows to expect a more reliable result. The role of the DMMO is the lead for the relief of the phenomena isolated metatarsalgia under a single metatarsal bone, and metatarsalgia expressed without rigid deformities of the fingers.

*Keywords:* metatarsalgia, at the Helal osteotomy, distal diaphyseal osteotomy minimally invasive, percutaneous foot surgery, Podiatry.

**Черевцов Виталий Николаевич**  
Врач травматолог-ортопед,  
МБУЗ ГКБ№ 3 г. Краснодар,  
issled@list.ru

**Тадж Артур Артемович**  
Аспирант, РУДН

**Процко Виктор Геннадьевич**  
К.м.н., доцент, РУДН; ГБУЗ  
«ГКБ№ 7 им С. С. Юдина ДЗМ» г. Москва

**Тамоев Саргон Константинович**  
К.м.н., врач травматолог-ортопед,  
ГБУЗ «ГКБ№ 7 им С. С. Юдина ДЗМ» г. Москва

*Аннотация.* Целью нашего исследования явилось сравнение результатов лечения метатарзалгии с помощью модифицированной остеотомии по Helal и дистальной миниинвазивной диафизарной остеотомии (DMMO). 69 пациентов были разделены на две группы: 30 пациентам была проведена операция по Helal, 39 — DMMO. Сложные многоплоскостные деформации центральных пальцев наблюдались у 12 человек (40%) в группе Helal и у 10 человек (26%) в группе DMMO. Было показано, что несмотря на высокую удовлетворенность пациентов лечением в обеих группах (97 и 82% соответственно), у пациентов в группе DMMO дольше сохранялся отек оперированной стопы и явления остаточной метатарзалгии. Кроме того, методика Helal была более надежной для купирования явлений метатарзалгии в случаях выраженных многоплоскостных деформаций пальцев стопы: спустя 12 месяцев результаты были удовлетворительны у 92% пациентов в группе Helal и лишь у 30% в группе DMMO. При проведении рентгенологического контроля спустя 3 месяца сращение не было обнаружено у достоверно большего числа пациентов в группе DMMO (54% против 7%), спустя 12 месяцев данные стали сопоставимы в обеих группах. Результаты данного исследования привели нас к сужению показаний для использования DMMO при сложных многоплоскостных деформациях центральных пальцев; было показано, что модифицированная остеотомия по Helal позволяет ожидать более надежный результат. Роль DMMO является ведущей для купирования явлений изолированной метатарзалгии под единственной плюсневой костью, а также метатарзалгии без выраженных ригидных деформаций пальцев.

*Ключевые слова:* метатарзалгия, остеотомия по Helal, дистальная миниинвазивная диафизарная остеотомия, чрескожная хирургия стопы, подология.

**С**равнение 69 случаев лечения центральной метатарзалгии под 2,3 плюсневыми костями посредством техник DMMO и модифицированной остеотомии по Helal.

## Краткое изложение

Модифицированная остеотомия по Helal с внутренней фиксацией является современной операцией, которая позволяет осуществить управляемое смещение головок плюсневых костей; целью является устранение депрессии и патологической позиции головок централь-

ной плюсны при синдроме центральной метатарзалгии. Модифицированная остеотомия по Helal является надежной, но довольно травматичной процедурой, требующей внутрисуставного вмешательства на плюснефаланговом суставе, что приводит у 10–20% пациентов к контрактурам и/или тугоподвижности плюснефаланговых суставов, но позволяет прогнозируемо купировать явления центральной метатарзалгии.

Напротив, DMMO (дистальная миниинвазивная диафизарная остеотомия) является внесуставной техникой. Длина и плюсневой кости и позиция ее головки уста-

навливается под нагрузкой весом автоматически, что не всегда может быть достаточным для исключения плантарной депрессии.

Целью этого исследования было сравнение этих двух методов по способности купированию клинических проявлений центральной метатарзалгии.

В статистическую выборку включены пациенты, у которых выполнялись остеотомии до 3 х малых плюсневых костей (2–3, 2–3–4). При изолированной метатарзалгии единственной плюсневой кости приоритет оставался за ДММО. При необходимости выполнения дополнительной остеотомии 4 плюсневой кости одновременно с остеотомиями 2,3 по Heial приоритет оставался за ДММО.

Группа 1 состояла из 30 пациентов, оперированных по методике модифицированной остеотомии по Heial.

Группа 2- большая часть пациентов –39 пациентов выполнены остеотомии ДММО.

Возраст пол и процедуры были сопоставимы для обеих групп. У большинства пациентов одновременно проводилась хирургическая коррекция недостаточности 1 плюсневой кости (SCARF, либо SD остеотомия). В случае проведения операций на обеих стопах учитывая симметричность патологии на одной стопе выполнялась ДММО, а на другой модифицированная остеотомия по Heial.

Всем пациентам перед операцией была проведена плантография, а также предоперационная оценка по шкале AOFAS. Результат лечения оценивался через год после операции.

Средняя послеоперационная оценка в группе 1 была 85,3 баллов по шкале AOFAS, купирование метатарзалгии 96%, в группе 2 (ДММО) послеоперационная оценка была равна 82,5 баллов, но степень купирования метатарзалгии составляла 82% (у 7 пациентов сохранились клинические проявления метатарзалгии). Отеки были сопоставимы при последнем наблюдении в каждой из групп. Случаев несращения ни в одной из групп не наблюдалось. Выраженной тугоподвижности при последнем осмотре (через год после операции) в обеих группах также не наблюдалось.

## Введение

Метатарзалгия это общий термин, который объединяет симптомы и состояния, проявляющихся болью в переднем отделе стопы под головками центральных плюсневых костей[1,2]. Эта проблема часто вторична,

так как может возникать из-за дефицита функции первой плюсневой кости, вследствие которого и происходит перегрузка головок «центральной» плюсны [3,4]. Первой линией помощи для данного патологического состояния является неоперативное лечение- ортезирование стопы индивидуальными стельками-ортезами. Если ортезы не обеспечивают достаточное снижение интенсивности болевого синдрома, необходимо оперативное лечение [5,6]. В литературе описаны различные хирургические подходы, направленные на уменьшение болевого синдрома и повышение функциональной активности пациентов [7–10]. Хирургические процедуры могут выполняться на малых лучах как изолированно, так и в сочетании с хирургическим лечением недостаточности первой плюсны. Тактика лечения основывалась на клиническом осмотре пациентов и предоперационной рентгенографии. Предоперационный план составлялся на основе клинического осмотра пациентов, предоперационной радиографии, а также плантографии. После проведения нагрузочной рентгенографии в передне-задней проекции. Предоперационное планирование привязывалось к коррекции длин плюсневых костей, а также при клиническом осмотре определялись показания к изменению положения головок «центральной» плюсны в тыльно-подошвенной плоскости.

Использовались как методы лечения, являющиеся стандартами в хирургии центральной плюсны- ДММО[11–13], так и сравнительно новые методики- модифицированная остеотомия по Heial [14–19]. Недостатком чрескожных методик является недостаточная управляемость коррекции, а также проблемы устранения сложных ригидных многоплоскостных деформаций стоп. Напротив, открытые методики позволяют устранить депрессию головок центральной плюсны, управляемо устранить ригидные деформации, ригидные вывихи пальцев, но при этом возрастает риск возникновения контрактуры, так как по сути производится внутрисуставное вмешательство.

Цель данного ретроспективного исследования — сравнить степень купирования явлений центральной метатарзалгии у групп людей которым проводились вышеперечисленные процедуры.

## Материалы и методы

Критерии включения: показаниям к проведению какого-либо вида остеотомии была метатарзалгия с наличием или отсутствием деформации пальца (молоткообразный палец). У пациентов с метатарзалгией выполнялся тот или иной вид дистальной остеотомии 2–4 плюсневой кости. Данное ретроспективное исследование проведено среди пациентов МБУЗ ГКБ№ 3 г Краснодар в 2015–2016 году. Техника остеотомии у конкретного

Таблица 1. Основные характеристики исследуемой популяции

	Группа 1 (Helal) 30 человек	Группа 2 (dmmo) 39 человек
Средний возраст	43 года (32–73)	48 лет (35–72)
Мужчины\женщины	2\28	3\36
Средняя преоперационная оценка AOFAS	45	49
Хирургические вмешательства на 1 пальце	Scarf: 25 SD: 3 Артродез: 0	Scarf 35 SD: 0 Артродез: 4
Сложные деформации центральных пальцев (коготь)	12	10

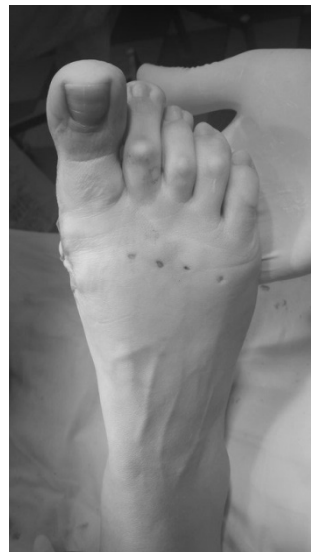
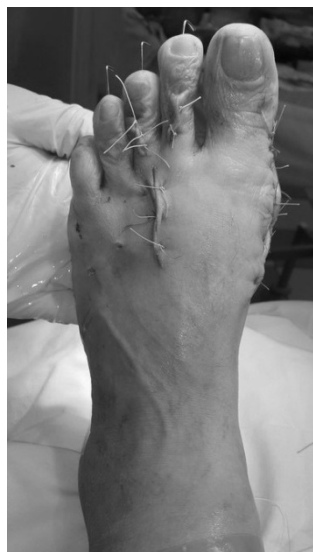
Рис. 1. Вид стоп на операционном столе после проведенных остеотомий Helal 2,3 DMMO 4 слева, DMMO 2,3,4 справа.

пациента выбиралась случайно, примерно половина случаев чрескожных, другая часть открытые операции. Большинство выполненных остеотомий выполнялось симультантно с хирургией 1 луча (SCARF, SD, Артродез 1 пфс).

Если требовалась остеотомия единственной центральной плюсневой кости, либо дополнительная к открытому вмешательству (модифицированный Helal) остеотомия 4 плюсневой кости с целью ее укорочения предпочтение отдавалось чрескожному вмешательству, это были два исключения в выборе.

Предоперационное планирование осуществлялось после мануального осмотра, данных плантографии и рентгеновского исследования. После данных исследований определялся порядок и количество остеотомируемых костей. Процедура на первой плюсневой кости завершалась после коррекции «центральных» плюсневых костей

В исследование включено 69 пациентов, которые были разделены на две группы

Группа 1 выборка пациентов (30 пациентов) оперированных по Helal, пациентам проводились остеотомии от двух до трех центральных плюсневых костей (Helal 2–3 Helal 2–3 dmmo4)

Группа 2-выборка пациентов (39 пациентов) которые оперированы при помощи dmmo. Пациентам этой группы также проводились остеотомии от одной до трех центральных плюсневых костей (dmmo 2, dmmo2–3, dmmo 2–3–4).

Разделения по возрасту, половой принадлежности в группах не было.

В области шейки плюсневой кости осуществлялся распил близкий к поперечному длиннику плюсневой кости. Распил проводился возвратно-поступающими движениями насадки бура от подошвенно-медиального к тыльно-латеральному. Остеотомия завершалась циркулярным проходом буром зоны распила. Далее осуществлялся мануальный контроль проведенного распила, и проводилось необходимое смещение головки плюсны. Кожный доступ либо не закрывался, либо

закрывался нерассасывающимися нитями. Никакой внутренней фиксации не использовалось.

В области шейки плюсневой кости осуществлялся распил близкий к поперечному длиннику плюсневой кости. Распил проводился возвратно-поступающими движениями насадки бура от подошвенно-медиального к тыльно-латеральному. Остеотомия завершалась циркулярным проходом буром зоны распила. Далее осуществлялся мануальный контроль проведенного распила, и проводилось необходимое смещение головки плюсны. Кожный доступ либо не закрывался, либо закрывался нерассасывающимися нитями. Никакой внутренней фиксации не использовалось.

Для всех стоп с проведенными процедурами нефиксируемых остеотомий в послеоперационный период в течении трех дней осуществлялись перевязки, на этот период пальцы были фиксированы межпальцевыми тампонами, далее, для стабилизации плюсне-фаланговых суставов накладывались тейповые повязки до 14 суток, на 14 сутки снимались швы, и повторно накладывались тейповые повязки, фиксация которыми продолжалась до общего срока 28 суток после операции. Рекомендовался режим мгновенной нагрузки весом в послеоперационном периоде в обуви с ригидной подошвой.

Срок нахождения больного в стационаре диктовался необходимостью выполнения перевязок зоны остеотомии первой плюсны и составлял от 2–4 суток.

### Модифицированная остеотомия по Helal

Модифицированная остеотомия по Helal также осуществлялась до внутренней фиксации остеотомии 1 плюсневой кости. Необходимый инструмент включал в себя наличие стандартных хирургических скальпелей, силового оборудования аналогичного для работы на 1 плюсневой кости и винтов БКС размерами от 18–22 мм диаметром 2,5 мм. С целью обескровливания операционного поля использовался турникет.

Для остеотомии Helal выполнялся тыльный доступ в зоне 2 межплюсневого промежутка.

Сухожилия разгибателей отводились в сторону, каждый плюснефаланговый сустав выделялся, коллатеральные связки оставляли нетронутыми. В осуществлялся поперечный распил плюсневой кости в зоне метадиафиза, в случае необходимости, для укорочения плюсневой кости, осуществлялась резекция метадиафизарной костной щепки, а также косо резецировался выступающий костный фрагмент плантар-

ной зоны укороченного диафиза для профилактики возможного давления в области подошвы. Головка плюсны выводилась в положение соответствующее положению коррекции пальца, по направляющей спице осуществлялась стабильная внутренняя фиксация винтом БКС. Удлинение сухожилия длинного разгибателя проводилось в случае наличия либо трудно устранимой дислокации пальца, либо ригидного вывиха основания пальца (в сочетании с укорочением плюсневой кости).

Внешняя фиксация биндажем не проводилась. Рекомендовался режим мгновенной нагрузки весом в послеоперационном периоде в обуви с ригидной подошвой. Осуществлялись перевязки в течении 3–6 суток, больные выписывались из стационара на 3–6 сутки после операции.

### Результаты

Все 69 пациентов были опрошены через 12 месяцев после проведенного оперативного лечения. Из первоначально включенных 74 пациентов 5 не пришло на окончательную явку, они были исключены из статистического анализа.

### Осложнения

В 1 случае после DMMO у больной ревматоидным полиартритом возникло замедленное закрытие раны (4 недели), в дальнейшем купированное антибактериальной терапией, перевязками.

В 4 случаях после остеотомии DMMO Возникли рецидивы молоткообразной деформации пальцев, в данном исследовании не освещены.

После остеотомии по Helal в раннем периоде отмечалось возникновение отеков, фликтен кожи, что, возможно связано с ранней послеоперационной нагрузкой, и купировалось к 2 неделям после операции.

На последнем осмотре через год никаких явлений послеоперационного болевого регионарного синдрома (остаточный отек, послеоперационные боли) не отмечено ни в одной из групп не отмечено.

### Клиническая и функциональная оценка

Оценка пациентов проводилась по шкале AOFAS в группе 1 она составила 85.3 в группе 2 82.5. В группе 1–29 пациентов, в группе 2 32 пациента были удовлетворены результатами лечения (купирование явлений метатарзалгии).

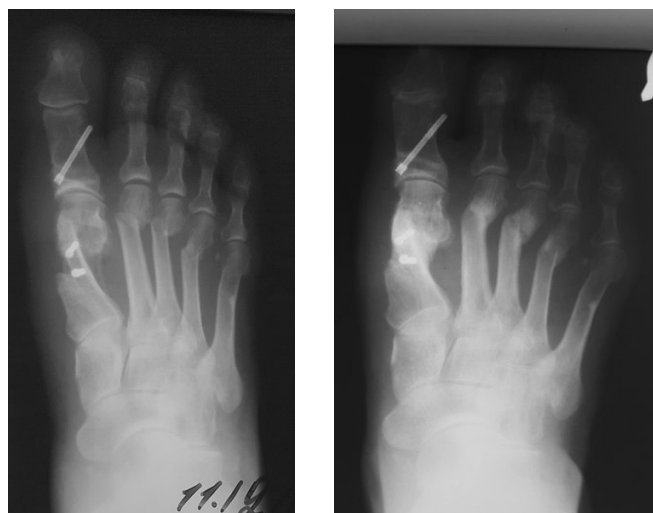


Рис. 2. Клинический пример результата после остеотомии dmto слева интраоперационный снимок справа 6 месяцев после операции.

Таблица 2. Остаточные послеоперационные проблемы в послеоперационном периоде 3 месяца

	Группа 1 (Helal) 30 человек	Группа 2 (dmto) 39 человек
Остаточный отек	8 (26%)	26(66%)
Остаточная метатарзалгия	2 (7%)	15 (38%)

Таблица 3. Остаточные послеоперационные проблемы в позднем послеоперационном периоде 12 месяцев

	Группа 1 (Helal) 30 человек	Группа 2 (dmto) 39 человек
Остаточный отек	0 (0%)	0 (0%)
Остаточная метатарзалгия	1 (4%)	7 (18%)

Таблица 4. Объем движений в плюснефаланговых суставах

	Группа 1 (Helal) 30 человек	Группа 2 (dmto) 39 человек
Нормальный (более 70 град)	17 (56%)	26 (66%)
Умеренное снижение объема движений (30–70 градусов)	20 (41%)	7 (18%)
Значительное снижение (менее 30 градусов)	1(3%)	0(0%)

Таблица 5. Купирование явлений метатарзалгии в группах со сложными многоплоскостными деформациями центральных пальцев типа коготь.

	Группа 1 (Helal) 12 человек	Группа 2 (dmto) 10 человек
Через 3 месяца	11(92%)	1 (10%)
Через 12 месяцев	11(92%)	3(30%)

Все пациенты отмечали изменение характера болевого синдрома после проведенного лечения.

Во время явки 3 месяца после оперативного лечения в группе dmto сохранялись значительные отеки, явления остаточной метатарзалгии,

Также сохранялся болевой синдром — 15 пациентов. В группе 1 болевой синдром сохранялся у 2 пациентов. Во время последнего наблюдения (12 мес.) не было отмечено разницы в наличии отека в обеих группах. У 7 больных со сложными ригидными деформациями сохранялась остаточная метатарзалгия в группе 2 (12 мес.).

При отсутствии у пациентов сложных ригидных деформаций данные оказались сопоставимы в обеих группах. При клинической оценке объема движений существенной разницы в обеих группах замечено не было (табл.4).

#### Радиологическая оценка=

Все стопы с проведенными процедурами (dmmo модифицированный helal) были подвергнуты рентгенографическому исследованию во время явок. Время рентгенологического сращения было заметно больше — до 6 мес и более в группе dmmo. В группе helal лишь в 2 случаях не наблюдалось сращение при исследовании 3 месяца. В Группе dmmo убедительного сращения на явке 3 месяца наблюдалось у 21 пациента. Во время последней явки 12 месяцев данные оказались сопоставимы в обеих группах.

#### Выводы

1. Отдаленные результаты DMMO для лечения синдрома статической метатарзалгии в отдаленном послеоперационном периоде сопоставимы с результатами остеотомии Helal.

2. Послеоперационное выздоровление и некомфортный послеоперационный период более продолжительный после DMMO, в особенности из-за выраженных отеков и остаточной метатарзалгии.

3. Купирование явлений метатарзалгии при выраженных многоплоскостных деформациях пальцев выше в группе Helal, так как при остеотомии DMMO позиция головки устанавливается автоматически под нагрузкой, что может привести к несбалансированной послеоперационной морфологии- сохранению дисбаланса поперечного свода стопы, но тем не менее приводит к уменьшению явлений метатарзалгии.

4. Результаты данного исследования привели нас к сужению показаний для использования DMMO при сложных многоплоскостных деформациях центральных пальцев, и использования остеотомии Helal в модификации как процедуры с более надежным результатом.

5. Роль DMMO является ведущей в изолированных метатарзалгиях- под единственной плюсневой костью, а также метатарзалгии без выраженных ригидных деформаций пальцев.

#### ЛИТЕРАТУРА

- Giannestras, N. J. Shortening of the metatarsal shaft in the treatment of plantar keratosis: an end-result study // *J. Bone Joint Surg.* 1958; 40A:61–7.
- Viladot, A., Sr. The metatarsals / Jahss, M.H. (ed.) // *Disorders of the Foot Ankle: Medical and Surgical Management, Ed. 2.* — Philadelphia, WB Saunders, 1991 — pp. 1229–1268.
- Bitzan, P., Giurea, A., and Wanivenhaus, A. Plantar pressure distribution after resection of the metatarsal heads in rheumatoid arthritis // *Foot Ankle Int.* — 1997; 18:391–397.
- Coughlin, M. J. Subluxation and dislocation of the second metatarsophalangeal joint // *Orthop. Clin. North Am.* 1989;20:53555.
- Scranton, P.E., Jr. Metatarsalgia: a clinical review of diagnosis and management // *Foot Ankle* 1981; 1:229–234.
- Harper, M. C. Dorsal closing wedge metatarsal osteotomy: a trigonometric analysis // *Foot Ankle* 1990; 10:303–305.
- Barouk, L.S.: Weil head-neck oblique osteotomies: possibilities // Presented at Techniques of Osteotomies on the Forefoot, Bordeaux (France), October 20–22, 1994.
- Cracchiolo, A. Illrd, Kitaoka, H.B., and Leventen, E. O. Silicone implant arthroplasty for second metatarsophalangeal joint disorders with and without hallux valgus deformities // *Foot Ankle* 1988; 9:10–18.
- DuVries, H. L. Dislocation of the toe [letter] // *J.A.M.A.* 1956; 160:726.
- Leventen, E.O, and Pearson, S. W. Distal metatarsal osteotomy for intractable plantar keratosis // *Foot Ankle* 1990; 10:247–251.
- Winson, I.G., Rawlinson, J., and Broughton, N. S. Treatment of metatarsalgia by sliding distal metatarsal osteotomy // *Foot Ankle* 1988; 9:2–6.
- Yeo N.E., Loh B., Chen J.Y., Yew A. K., Ng S. Y. Comparison of early outcome of Weil osteotomy and distal metatarsal mini-invasive osteotomy for lesser toe metatarsalgia // *J Orthop Surg (Hong Kong)* 2016 Dec; 24(3):350–353.
- Haque S., Kakwani R., Chadwick C., Davies M. B., Blundell C. M. Outcome of Minimally Invasive Distal Metatarsal Metaphyseal Osteotomy (DMMO) for Lesser Toe Metatarsalgia // *Foot Ankle Int.* 2016 Jan; 37(1):58–63.
- Helal, B. Metatarsal osteotomy for metatarsalgia // *J. Bone Joint Surg.* 1975; 57B:187–192.
- Helal, B., and Greiss, M. Telescoping osteotomy for pressure metatarsalgia // *J. Bone Joint Surg.* 1984; 66B:213–217.
- Mulier, T., Dereymaeker, G., Victor, J., Stuer, P, and Fabry, G. Long-term functional results after the Helal osteotomy // *Foot Diseases* 1994; 1:69–77.
- Schmidt, K., and Becker, W. Treatment of splay foot with the Helal metatarsal osteotomy // *Z. Orthop.* 1989; 127:322–325.
- Trnka, H.J., Kabon, B., Zettl, R., Kaider, A., Salzer, M., and Ritschl, P. Helal metatarsal osteotomy for the treatment of metatarsalgia: a critical analysis of results // *Orthopedics* 1996; 19:457–461.
- Winkler, H., and Kelaridis, T. Helal's metatarsal osteotomy: indication and technic with reference to shape and function of the foot // *Z. Orthop.* 1989; 127:556–560.