

КЛИНИЧЕСКИЙ СЛУЧАЙ ЭМФИЗЕМАТОЗНОГО ОСТИЕМИЕЛИТА У РЕБЕНКА

CLINICAL CASE OF EMPHYSEMATOUS OSTEOMYELITIS IN A CHILD

I. Vashurkina
A. Kazankina
E. Kazankina
D. Puzakova
V. Kazankina

Summary. Emphysematous osteomyelitis is a rare disease, especially in children. This article presents a clinical case of this disease in a 12-year-old child after a fracture of the neck of the right femur. This disease was characterized by fever, pain in the right hip and knee joints. Purulent inflammation at the site of the lesion was caused by actinomycetes.

Keyword: emphysematous osteomyelitis, actinomycosis, intraosseous gas, periosteal reaction, computed tomography.

Вашуркина Ирина Михайловна

к.м.н., доцент, ФГБОУ ВО «Национальный
Исследовательский Мордовский государственный
университет им. Н.П. Огарева» (Саранск)
itpolyakova@ya.ru

Казанкина Анастасия Сергеевна

ФГБОУ ВО «Национальный Исследовательский
Мордовский государственный
университет им. Н.П. Огарева» (Саранск)
anastasiakazankina@mail.ru

Казанкина Елена Николаевна

Врач-рентгенолог, ГБУЗ РМ «Детская республиканская
клиническая больница» (Саранск)
kazankinae@list.ru

Пузакова Дарья Владимировна

ФГБОУ ВО «Национальный Исследовательский
Мордовский государственный
университет им. Н.П. Огарева» (Саранск)
dashapuzakova.puzakova@yandex.ru

Казанкина Валерия Сергеевна

Врач-рентгенолог, ГБУЗ РМ «Детская республиканская
клиническая больница» (Саранск)
lera.kazankina@mail.ru

Аннотация. Эмфизематозный остеомиелит редко встречающееся заболевание, особенно у детей. В данной статье представлен клинический случай данного заболевания у ребенка 12 лет после перелома шейки правой бедренной кости. Данное заболевание характеризовалось повышением температуры, болью в правом тазобедренном и коленном суставах. Гнойное воспаление в месте поражения было вызвано актиномицетами.

Ключевые слова: эмфизематозный остеомиелит, актиномикоз, внутрикостный газ, периостальная реакция, компьютерная томография.

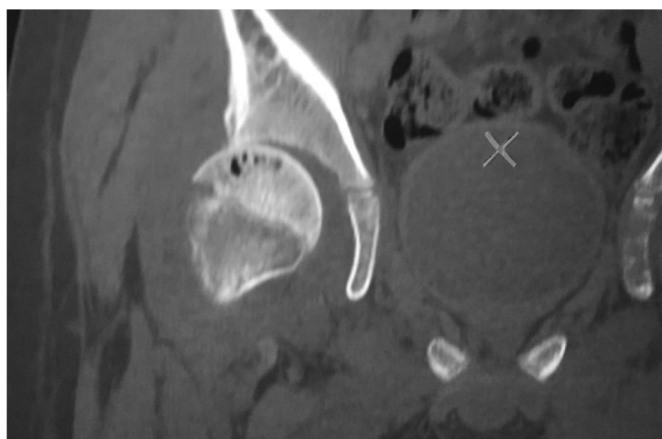Введение

Эмфизематозный остеомиелит редко встречающееся заболевание, особенностью которого является наличие газа в костях и в окружающих мягких тканях на фоне предрасполагающих факторов (злокачественные новообразования, сахарный диабет, иммунодефицитные состояния, а также травмы и переломы), значительно ухудшающих общее состояние больного. Это состояние обычно вызывается анаэробными бактериями или представителями семейства Enterobacteriaceae, которые обладают способностью выделять газ в инфицированных тканях. [1,2] Средние показатели летальности показывают 21,5–32,2 %. [3,4]

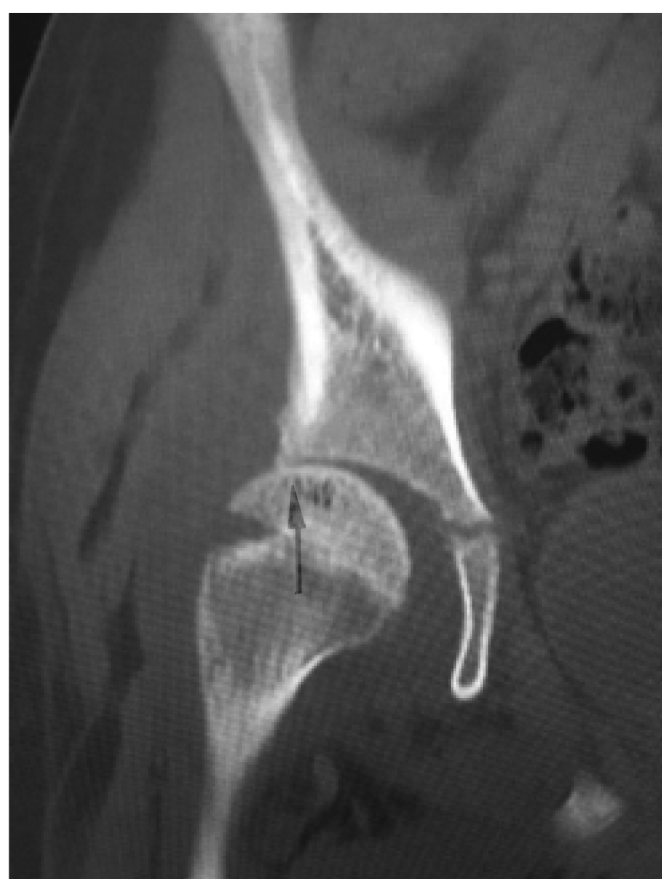Цель данной статьи демонстрация редкого случая эмфизематозного остеомиелита у ребёнка в Детской ре-

спубликанской клинической больницы (ДРКБ) Республики Мордовия. [5]

Клинический случай: Мальчик, 12 лет, поступил с острой болью в правом тазобедренном суставе. Анамнез заболевания: после игры в футбол почувствовал боль в правой ноге по данным Rg выставлен диагноз: перелом большого вертела правой бедренной кости. Была выполнена гипсовая иммобилизация на 1 месяц. В этот период наблюдалась лихорадка 40 гр., субфебрилитет около 7 дней, получал антибиотики с положительным эффектом. После снятия гипса пациент отмечал выраженный болевой синдром в правом коленном и тазобедренном суставах при попытке движения, правосторонний гонит, флебит бедренной вены, тромбоз подкожной и подколенной вен справа. Госпитализирован по экстренным показаниям с диагнозом острый тромбоз подкожных



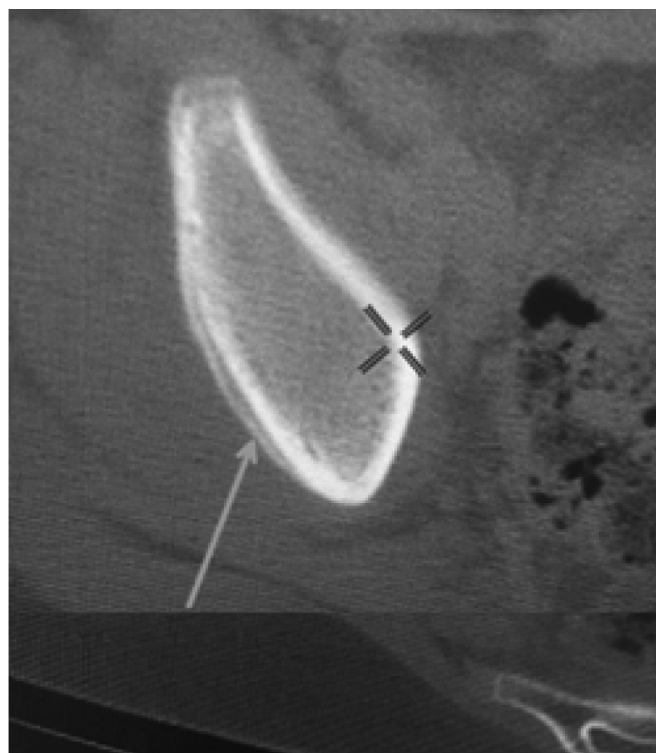а



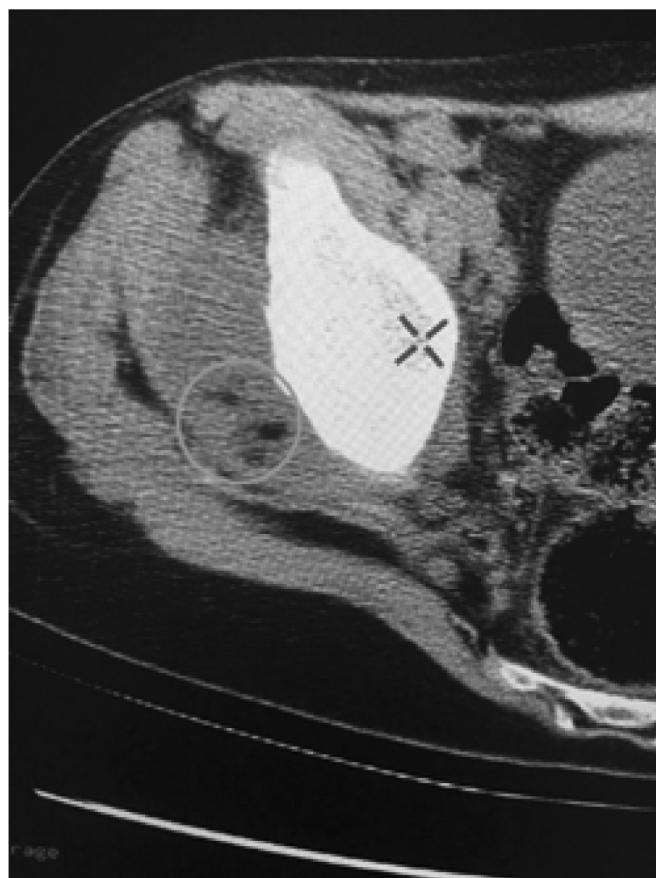б

Рис. 1. а, б. КТ правого тазобедренного сустава во фронтальной проекции

вен правой нижней конечности, олигоартрит. Переведен в отделение реанимации и интенсивной терапии, проводилась симптоматическая и противовоспалительная терапия. КТ тазобедренных суставов — признаки внутрикостного газа, выпот в полости сустава с включением пузырьков газа, подвывих правой бедренной кости. Был переведен на стационарное лечение в СПб НИИФ, где была выполнена операция артротомия с вывихом головки правой бедренной кости, синовэктомия, резекция



а



б

Рис. 2. а, б. КТ правого тазобедренного сустава в аксиальной проекции

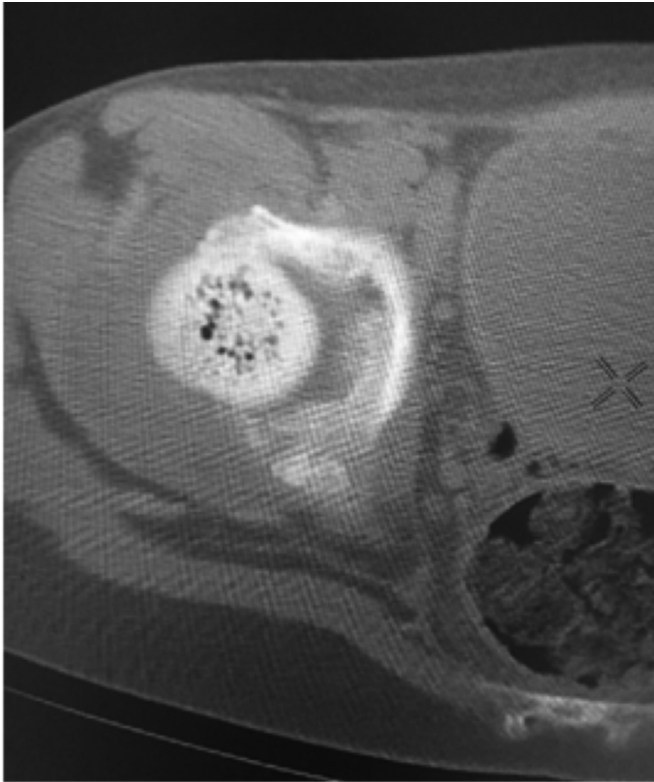


Рис. 3. КТ правого тазобедренного сустава в аксиальной проекции

патологических очагов. Аутопластика. Гистологическое исследование: гнойное воспаление, нельзя исключить актиномикоз. Пересмотр препаратов в НИИ микологии им. Кашкина — подтвержден актиномикоз. По результатам КТ тазобедренных суставов через 11 месяцев после

операции наблюдалось отсутствие активного костно-деструктивного процесса. Укорочение правой нижней конечности на 5 см. Ходит самостоятельно, при помощи трости. Движения в правом тазобедренном суставе ограничены. Рекомендации для дальнейшего лечения: наблюдение у ортопеда и хирурга, ограничение подвижных игр, реабилитация, занятия ЛФК, бассейн.

Дисконгруентность в правом тазобедренном суставе за счет дислокации бедренной кости кнаружи, в структуре головки визуализируются пузырьки внутрикостного газа (рис. 1, а, б)

А-линейная периостальная реакция тела правой подвздошной кости, что свидетельствует в пользу воспалительного процесса. Б-периартикулярные мягкие ткани выражено утолщены с включением пузырьков газа, более вероятно, абсцесс. (рис. 2, а, б)

В головке бедренной кости визуализируется внутрикостный газ, в полости сустава большое количество однородного выпота. (рис. 3)

Заключение

Таким образом, эмфизематозный остеомиелит является редким заболеванием в педиатрической практике, однако опасным для жизни. Лечение подразумевает хирургическое вмешательство и антибактериальную терапию. Также важным условием удачного исхода заболевания является своевременная диагностика.

ЛИТЕРАТУРА

1. Zouine Y. et al. A Rare Case Report of Emphysematous Osteomyelitis of the Femur in a Pediatric Patient: Imaging Findings and Review of the Literature. *Scholars Journal of Medical Case Reports*. 2023; 6: 1134–1137. DOI: 10.36347/sjmcr.2023.v11i06.024
2. McDonnell O., Khaleel Z. Emphysematous Osteomyelitis. *JAMA Neurol*. 2014; 71(4): 512. DOI:10.1001/jamaneurol.2013.90.
3. Goh T, Goh LG, Ang CH, Wong CH. Early diagnosis of necrotizing fasciitis. *British Journal of Surgery*. 2014; 101(1): 119–25. DOI: 10.1002/bjs.9371.
4. Misiakos E.P., Bagias G., Patapis P., Sotiropoulos D., Kanavidis P., Machairas A. Current concepts in the management of necrotizing fasciitis. *Frontiers in Surgery*. 2014; 29(1): 36. DOI: 10.3389/fsurg.2014.00036.
5. N. A. Okunev, A. N. Okuneva, N. A. Kalabkin, A. G. Pavkina. A case of emphysematous osteomyelitis in the pediatric practice. *Детская хирургия*. 2023; 27(5): 383–389. DOI 10.55308/1560-9510-2023-27-5-383-389.
6. Белобородов В.А., Фролов А.П. Эмфизематозный остеомиелит, осложнённый некротизирующим фасциитом и миозитом. *Новости хирургии*. 2020; 28(3): 344–9. DOI: 10.18484/2305-0047.2020.3.344

© Вашуркина Ирина Михайловна (impolyakova@ya.ru); Казанкина Анастасия Сергеевна (anastasiakazankina@mail.ru); Казанкина Елена Николаевна (kazankinae@list.ru); Пузакова Дарья Владимировна (dashapuzakova.puzakova@yandex.ru); Казанкина Валерия Сергеевна (lera.kazankina@mail.ru)

Журнал «Современная наука: актуальные проблемы теории и практики»