

# РОЛЬ НЕОАДЪЮВАНТНОЙ ХИМИОТЕРАПИИ У БОЛЬНЫХ РАКОМ МОЛОЧНОЙ ЖЕЛЕЗЫ ПРИ ОРГАНОСОХРАНЯЮЩЕМ ЛЕЧЕНИИ

## THE ROLE OF NEOADJUVANT CHEMOTHERAPY IN BREAST CANCER PATIENTS FOR ORGAN-PRESERVING TREATMENT

**P. Homidov  
S. Sidorov  
D. Emomov**

*Summary.* Breast cancer is a major health problem that affects millions of women worldwide. Despite advances in the diagnosis of breast cancer, a large number of patients are diagnosed with the disease in the advanced phase of development. Often, at stage I of surgical treatment, it is impossible to perform an organ-preserving radical surgery due to the size of the tumor. Neoadjuvant polychemotherapy (naPCT) has become an effective method for reducing tumor size and performing organ-preserving surgeries. In this study, we evaluated the effectiveness of naPCT for performing organ-preserving surgical operations in 30 patients diagnosed with stage II–III breast cancer.

*Keywords:* breast cancer, neoadjuvant chemotherapy, organ-preserving surgery, morpho-biological tumor subtype.

**Хомидов Парвиз Айюбджонович**

Врач-ординатор, ФГАОУ ВО  
«Новосибирский национальный исследовательский  
государственный университет»  
parviz\_98@mail.ru

**Сидоров Сергей Васильевич**

д.м.н., профессор, ФГАОУ ВО  
«Новосибирский национальный исследовательский  
государственный университет»;  
Заведующий отделением опухолей молочной железы  
ГБУЗ НСО ГКБ №1  
s.sidorov@g.nsu.ru

**Эмомов Диловар Шоназарович**

Врач-ординатор, ФГАОУ ВО  
«Новосибирский национальный исследовательский  
государственный университет»  
d.emomov@g.nsu.ru

*Аннотация.* Рак молочной железы является серьезной проблемой здравоохранения, которая затрагивает миллионы женщин во всем мире. Несмотря на успехи в диагностике рака молочной железы (РМЖ), у большого количества пациенток выявляют заболевание в распространенной фазе развития. Часто на I этапе хирургического лечения невозможно выполнить органосохраняющую радикальную операцию из-за величины опухоли. Неoadъювантная полихимиотерапия (наПХТ) является методом для уменьшения размера опухоли и проведения органосохраняющих операций. В данном исследовании мы оценили эффективность наПХТ для выполнения органосохраняющих операций у 30 пациенток с диагностированным раком молочной железы II–III стадии.

*Ключевые слова:* рак молочной железы, неoadъювантная химиотерапия, органосохраняющая операция, морфо-биологический подтип опухоли.

## Введение

Достигнуты определенные успехи в ранней диагностике рака молочной железы (РМЖ), однако у большого количества пациенток выявляют заболевание в распространенной фазе развития. Часто на I этапе хирургического лечения невозможно выполнить органосохраняющую радикальную операцию из-за величины опухоли. Учитывая желание пациенток сохранить МЖ, необходимо уменьшить размеры опухоли, что достигается проведением предоперационной, или неoadъювантной полихимиотерапии (наПХТ). По данным ВОЗ в 2020г РМЖ был диагностирован у 2,3 миллиона женщин, 10,7 % случаев составил возраст до 40 лет [1].

Хотя ранние рандомизированные исследования не показали преимущества неoadъювантной химиотера-

пии в отношении выживаемости по сравнению с адъювантной химиотерапией, были выявлены другие ее преимущества, которые включают: уменьшение размера опухоли в молочной железе и лимфоузлах подмышечной впадины, прогностические показатели ответа опухоли на проводимую наПХТ, а также возможность проведения органосохраняющих операций молочной железы [2]. Ответ первичной опухоли оказывает значительное влияние на принятие хирургических решений: проведение органосохраняющих операций молочной железы, биопсию сторожевых лимфоузлов или целенаправленную подмышечную лимфоаденэктомию. Тщательно подобранная комбинация специальных методов лечения дает пациентам возможность получить максимальную пользу, сводя к минимуму или устраняя возможность рецидивов, токсических эффектов, а также обеспечивая хорошее качество жизни пациентов [3, 4]. Основной целью

изучения эффективности неоадьювантной химиотерапии при РМЖ является увеличение количества выполнения органосохраняющих операций, снижение частоты рецидивов и улучшение качества жизни пациенток.

**Цель исследования** — изучить эффективность неоадьювантной полихимиотерапии (наПХТ) для выполнения органосохраняющей операции

**Материалы и методы**

В исследование включено 30 пациенток с морфологически доказанным РМЖ II-III (T2-3N0-1M0) стадии и проведённым иммуногистохимическим исследованием (ИГХИ), с желанием сохранить молочную железу. Лечение проведено в отделении опухолей молочной железы ГБУЗ НСО «ГКБ №1» (г. Новосибирск). Возраст пациенток: от 36 до 78 лет, средний возраст —  $50,9 \pm 3,7$  лет.

По результатам ИГХИ люминальный Her2+ диагностирован у 10 (33,33 %) пациенток, люминальный Her2— у 6 (20 %), нелюминальный Her2— у 8 (26,67 %), трижды негативный — у 6 (20 %). Всем пациенткам была проведена наПХТ в режиме АС (доксорубин 60 мг/м<sup>2</sup> в/в в 1-й день + циклофосфамид 600 мг/м<sup>2</sup> в/в в 1-й день, 4 курса) +Т (12 введений паклитаксел 80 мг/м<sup>2</sup> в/в еженедельно; или 4 курса доцетаксел 75 мг/м<sup>2</sup> в/в в 1-й день 1 раз в 3 нед) +ТТ с герцептином (у пациенток с положительным Her2neu статусом), вторым этапом было проведено хирургическое лечение — органосохраняющая операция (ОСО) или радикальная мастэктомия (РМЭ).

ОСО выполняли в 2 вариантах: радикальная секторальная резекция (при локализации в верхненаружном квадранте) + ПЛАЭ I–III уровней, или широкая секторальная резекция (при локализации в верхневнутреннем, границе верхних, нижненаружном, нижневнутреннем

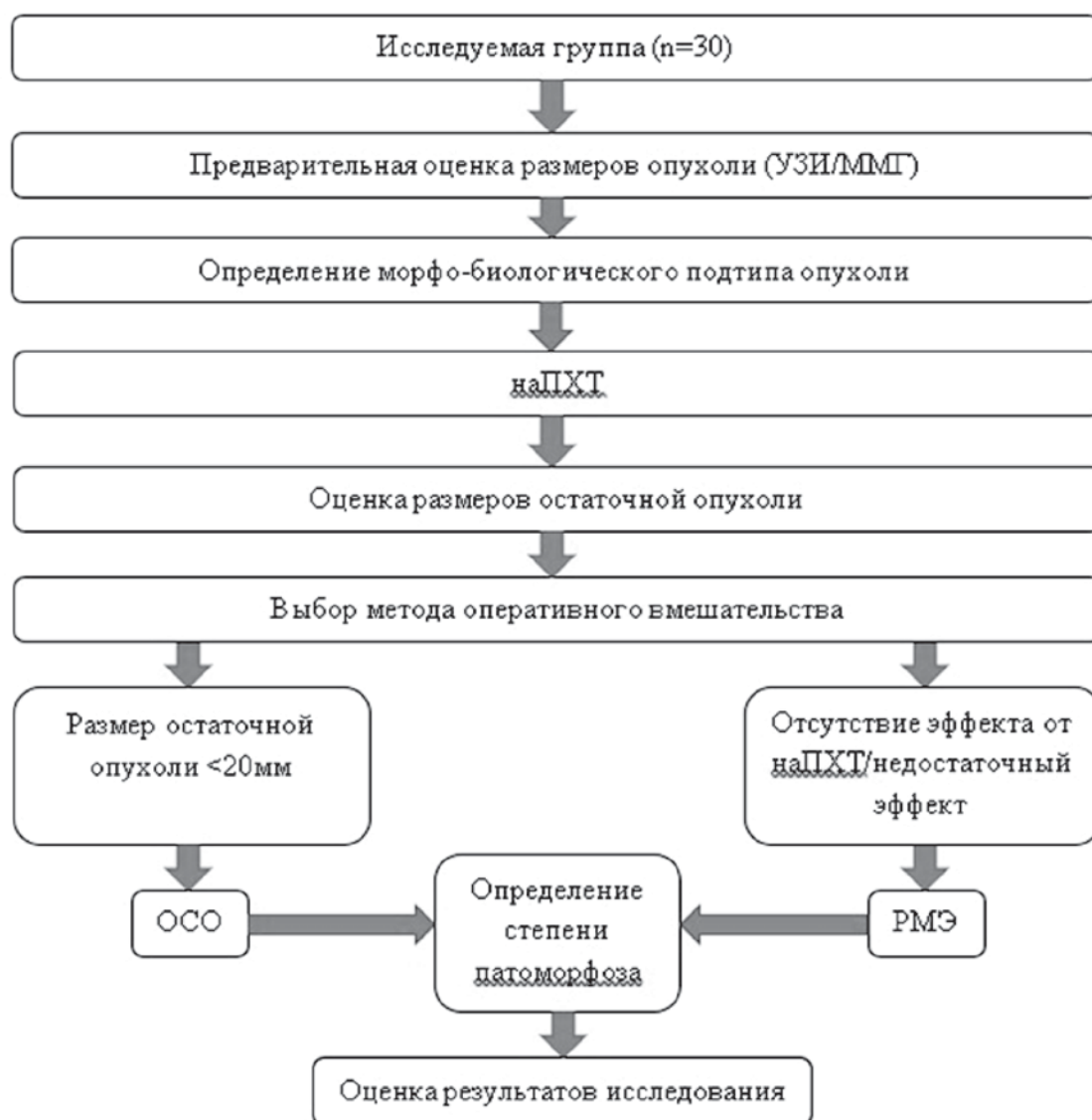


Рис. 1. Дизайн исследования

квадрантах) + ПЛАЭ (из аксиллярного доступа). С краев послеоперационной раны выполняли соскобы Cito — цитологическим исследованием. РМЭ выполняли в модификации Маддена.

### Результаты и обсуждение

После наПХТ ОСО выполнена у 14 (46,7 %) из 30 пациенток. Отмечена зависимость эффекта наХТ от морфо-биологического подтипа опухоли: при люминальном Her2+ подтипе ОСО выполнена у 7 (70 %) из 10, люминальном Her2-отр — у 1 (16,7 %) из 6, нелюминальном Her2+ — у 3 (37,5 %) из 8 и трипл-негативный — у 3 (50 %) из 6 больных.

Таблица 1.

Результаты исследования

Морфо-биологический подтип	Количество пациенток	Количество выполненных ОСО	Процент выполненных ОСО
Люминальный Her2+	10	7	70%
Люминальный Her2-	6	1	16,7%
Нелюминальный Her2+	8	3	37,5%
Трипл(-)	6	3	50%

До начала неoadъювантной терапии следует провести диагностическую визуализацию обеих молочных желез. Тот же метод визуализации должен быть выполнен после завершения терапии для оценки эффекта: маммография и/или УЗИ для предоперационного планирования [5].

Проведение ОСО зависит от желания пациентки сохранить молочную железу. Онкологическая безопасность операции основана на возможности резекции пораженной молочной железы, чистоты краев раны (отсутствие клеток рака) и проведении облучения, что приводит к одинаковым результатам безрецидивной и общей выживаемости, по сравнению с мастэктомией. Объем резекции зависит от размеров остаточной опухоли после проведенной наПХТ [6]. Нами ОСО после наПХТ выполнены у 14 пациенток (46,7 %), с удовлетворительным косметическим эффектом. РМЭ произведена 16 больным (52,3 %), у которых не достигнут желаемый эффект от наПХТ — не значительное уменьшение размеров опухоли.

Таким образом, нами отмечена наибольшая эффективность наПХТ у пациенток с люминальным Her2+ РМЖ. Однако, объективно судить о влиянии морфо-биологического подтипа опухоли на эффективность наПХТ по нашим данным не представляется возможным из-за небольшой выборки пациентов.

### ЛИТЕРАТУРА

1. Sung H, Ferlay J, Siegel RL, Laversanne M, Soerjomataram I, Jemal A, Bray F. Global cancer statistics 2020: GLOBOCAN estimates of incidence and mortality worldwide for 36 cancers in 185 countries. *CA Cancer J Clin.* 2021; 71: 209–249. <https://doi.org/10.3322/caac.21660>
2. Korde LA, Somerfield MR, Carey LA, Crews JR, Denduluri N, Hwang ES, Khan SA, Loibl S, Morris EA, Perez A, Regan MM, Spears PA, Sudheendra PK, Symmans WF, Yung RL, Harvey BE, Hershman DL. Neoadjuvant Chemotherapy, Endocrine Therapy, and Targeted Therapy for Breast Cancer: ASCO Guideline. *J Clin Oncol.* 2021 May 1;39(13):1485–1505. doi: 10.1200/JCO.20.03399. Epub 2021 Jan 28. PMID: 33507815; PMCID: PMC8274745.
3. Teshome M., & Kuerer H.M. (2017). Breast conserving surgery and locoregional control after neoadjuvant chemotherapy. *European Journal of Surgical Oncology (EJSO)*, 43(5), 865–874. doi:10.1016/j.ejso.2017.02.002
4. Fisusi FA, Akala EO. Drug Combinations in Breast Cancer Therapy. *Pharm Nanotechnol.* 2019;7(1):3-23. doi: 10.2174/2211738507666190122111224. PMID: 30666921; PMCID: PMC6691849.
5. Fowler A.M., Mankoff D.A., & Joe B.N. (2017). Imaging Neoadjuvant Therapy Response in Breast Cancer. *Radiology*, 285(2), 358–375. doi:10.1148/radiol.2017170180
6. Teshome M., & Kuerer H.M. (2017). Breast conserving surgery and locoregional control after neoadjuvant chemotherapy. *European Journal of Surgical Oncology (EJSO)*, 43(5), 865–874. doi:10.1016/j.ejso.2017.02.002

© Хомидов Парвиз Айюбджонович (parviz\_98@mail.ru); Сидоров Сергей Васильевич (s.sidorov@g.nsu.ru);

Эмомов Диловар Шоназарович (d.emomov@g.nsu.ru).

Журнал «Современная наука: актуальные проблемы теории и практики»