

## ЭДОПРОТЕЗИРОВАНИЕ КОЛЕННОГО СУСТАВА ПРИ НЕСТАБИЛЬНОСТИ КАПСУЛЬНО-СВЯЗОЧНОГО АППАРАТА

### KNEE ARTHROPLASTY JOINT WITH CAPSULAR- LIGAMENTOUS APPARATUS INSTABILITY

**N. Zagorodnii**  
**R. Stepanyan**  
**N. Zaharyan**  
**F. Aude**  
**R. Aliev**  
**S. Bezverhij**  
**Sh. Dzhililov**

*Summary.* Instability of the ligaments — a common enough phenomenon that reduces the quality of life of patients with this disease. The purpose of this study is to examine publication activity of clinicians and scientists working on the issue of knee replacement in cases where it is necessary to treat the dysfunction of the ligamentous apparatus. To accomplish this goal have been explored foreign and domestic, hospital and instrumental research results. Thus, were identified the difficulties encountered in the course of reconstructive operations and outline the possible perspectives for further study of the affected subjects.

*Keywords:* arthroplasty, instability, ligaments, knee joint, review.

**Загородний Николай Васильевич**

Член-корреспондент РАН, д.м.н., профессор, РУДН;  
руководитель Клиники эндопротезирования ФГБУ  
ЦИТО им. Н. Н. Приорова; руководитель клиники  
травматологии и ортопедии ГКБ № 31)  
zagorodniy51@mail.ru

**Степанян Рубен Вачаганович**

Аспирант, РУДН  
stepruben@mail.ru

**Захарян Норайр Грайрович**

К.м.н., заведующий отделением ортопедии ГКБ № 31  
unkas1103@mail.ru

**Ауде Фади Салемович**

Аспирант, РУДН  
dr.ayde.fs@gmail.ru

**Алиев Расул Николаевич**

К.м.н., доцент, РУДН  
rasulmed@yandex.ru

**Безверхий Сергей Владимирович**

Ассистент, РУДН  
bez1986@mail.ru

**Джалилов Шерзод Олимжонович**

Аспирант, РУДН  
dr.sherzod-007@mail.ru

*Аннотация.* Нестабильность связочного аппарата — достаточно распространенное явление, снижающее качество жизни пациентов с этой патологией. Целью данного исследования является изучение публикационной активности клиницистов и ученых, занимающихся проблемой эндопротезирования коленного сустава в случаях, когда это необходимо при нарушении функции связочного аппарата. Для выполнения поставленной цели были изучены иностранные и российские, клинические и инструментальные результаты исследований. Таким образом, были определены трудности, возникающие в ходе проведения реконструктивных операций, а также обозначены возможные перспективы для дальнейшего изучения затронутой тематики.

*Ключевые слова:* эндопротезирование, нестабильность, связочный аппарат, коленный сустав, обзор литературы.

### Обзор

**Э**ндопротезирование коленного сустава имеет длительную историю развития и получает все большее распространение на территории Российской Федерации. По данным статистического отчета за 2016 г. в Российской Федерации было установлено 42 тысячи эндопротезов коленного сустава [3]. С каждым годом количество установленных эндопротезов увеличивается.

В настоящее время выживаемость эндопротезов коленного сустава достигла 95% на протяжении 15 лет [23].

Стабильность коленного сустава является основополагающим фактором, обеспечивающим выживаемость эндопротеза. Тем не менее, дефекты костной ткани, недостаточность связочного аппарата или патологические изменения мягких тканей в области коленного сустава значительно осложняют как первичное эндопротезирование коленного сустава, так и выполнение ревизионных вмешательств [11].

Нестабильность в области эндопротеза коленного сустава приводит к тяжелым последствиям для пациента — расшатыванию компонентов эндопротеза и необходимость ревизионной операции. Поэтому, выбор необходимой степени связанности эндопротеза при первичном эндопротезировании коленного сустава является наиболее важным этапом предоперационного планирования [8].

Основная цель эндопротезирования — это создание стабильного сустава, восстановление кинематики и корригирующей оси нижней конечности.

Стабильность эндопротеза коленного сустава зависит от механической связанности компонентов эндопротеза между собой, а также от целостности окружающих мягкотканых и костных структур и их способности противостоять механическим силам, действующим на сустав.

Нестабильность эндопротеза коленного сустава — это одна из основных причин неудовлетворительных исходов артропластики коленного сустава. При несостоятельности мягкотканых стабилизирующих структур и невозможности установки стандартного эндопротеза коленного сустава, используют эндопротезы большей степени связанности.

Связанность эндопротеза — это степень механической связи компонентов протеза между собой, которая создает необходимую стабильность в условиях недостаточности мягких или костных тканей.

## Введение

Полусвязанный эндопротез коленного сустава (ССК — condylar constrained knee/VVK — varus/valgus knee) и связанный протез коленного сустава (РНК — rotating hinge knee) — две основные конструкции, которые используют при повреждениях мягкотканого аппарата и дефектах костной ткани при первичном эндопротезировании [2].

Нестабильность связочного аппарата коленного сустава, дефекты костной ткани, а также выраженные деформации нижней конечности — это стандартная ситуация при ревизионных операциях, но все чаще подобные патологические изменения встречаются и при первичном эндопротезировании [8]. Использование конструкций эндопротеза с подходящей степенью связанности помогает решить эту проблему и улучшить функциональные результаты пациентов.

## Классификация эндопротезов коленного сустава по степени связанности

Основными целями тотального эндопротезирования коленного сустава являются восстановление функции,

обеспечение стабильности сустава и уменьшение болевого синдрома [1].

При эндопротезировании коленного сустава его стабильность обусловлена двумя факторами: наружными анатомическими стабилизаторами коленного сустава — капсула и связочный аппарат, мышцами бедра и голени; а также характеристиками самого эндопротеза — степенью конгруэнтности вкладыша коленного сустава и бедренного компонента, а также обусловленная им механическая связь между имплантатами. Конструктивные особенности вкладыша эндопротеза определяют величину смещения в аксиальной и фронтальной плоскостях, а также величину ротации в суставе [4].

В настоящее время доступны эндопротезы коленного сустава любой степени связанности. Различные виды эндопротезов коленного сустава и наборы инструментов позволяют хирургам подобрать имплантат, необходимый конкретному пациенту.

Все типы дизайнов эндопротезов коленного сустава могут быть разделены на три группы, основываясь на степени механической связанности имплантатов и сохранности функции капсульно-связочного аппарата коленного сустава [19].

- ◆ 1 группа — минимально связанные эндопротезы коленного сустава. Требуют сохранности одной или двух крестообразных связок коленного сустава, а также коллатеральных связок (одномыщечковые эндопротезы коленного сустава и конструкция CR (cruciate retaining)).
- ◆ 2 группа — эндопротезы промежуточной степени связанности. Обладают небольшим выступом на вкладыше, который взаимодействует с бедренным компонентом эндопротеза и замещает функцию задней крестообразной связки (конструкция — PS (posterior stabilized)).
- ◆ 3 группа — полностью связанные эндопротезы коленного сустава. Обладают внутренней двухплоскостной стабильностью и замещают функции всех связок коленного сустава (конструкция ССК (condylar constrained knee), конструкция hinge).

Конструкция CR — cruciate retaining — эндопротез коленного сустава с сохранением задней крестообразной связки (рисунок 1).

Теоретически сохранение задней крестообразной связки при эндопротезировании коленного сустава позволяет воссоздать нормальную кинематику. Необходимым условием для установки этого типа эндопротеза является наличие сохранной задней крестообразной связки, коллатеральных связок и других стабилизаторов,




Рис. 1. Эндопротез коленного сустава не заднестабилизированной конструкции — CR

удовлетворительное состояние костной ткани, а также четкое выравнивание сгибательной и разгибательной щели коленного сустава. Применение этого типа эндопротеза коленного сустава недопустимо при ревизионном эндопротезировании, а также при дефектах костной ткани, недостаточности связочного аппарата и выраженных деформациях коленного сустава [16].

Заднестабилизированные конструкции эндопротезов коленного сустава — PS (posteriorstabilized) — следующие по степени связанности (рисунки 2).

В данной конструкции, вкладыш замещает заднюю крестообразную связку за счет выступа, который стабилизируется внутри вырезки в бедренном компоненте эндопротеза. При этом данный тип вкладыша обеспечивает минимальную ротационную и фронтальную стабильность в коленном суставе. Поэтому для обеспечения корректной работы данного типа эндопротеза необходима нормальная функция коллатеральных связок, динамических стабилизаторов коленного сустава, а также удовлетворительное состояние костной ткани [16, 26].

Эндопротез следующего поколения связанности — ССК, condylar constrained knee (VVK/varus-valgusknee) — эндопротез повышенной стабильности в области мыщелков бедренной кости. Это механически полусвязанный эндопротез, который обеспечивает стабильность во фронтальной плоскости (смещения на варус-вальгус), в сагиттальной плоскости, а также небольшую ротационную стабильность [6]. Полусвязанные конструкции эндопротезов коленного сустава впервые

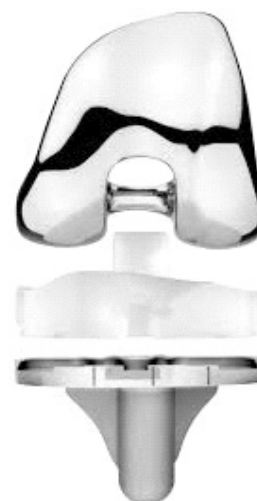

Рисунок 2. Эндопротез коленного сустава с замещением задней крестообразной связки — PS

были разработаны в 1970-х гг. Первым известным эндопротезом был Total CondylarIII [22].

Вкладыш эндопротеза имеет длинный и объемный выступ, который фиксируется в межмыщелковой вырезке бедренного компонента. Данный тип эндопротезов коленного сустава применяют при недостаточности или отсутствии медиальной или латеральной коллатеральных связок, а также при наличии костных дефектов в области коленного сустава. Тем не менее, при выраженной нестабильности при сгибании, имеется риск вывиха вкладыша из вырезки бедренного компонента. Несмотря на теоретические недостатки данной конструкции — высокий механический стресс, который приводит к раннему остеолиту и нестабильности компонента, долгосрочные результаты ССК при первичном и ревизионном эндопротезировании удовлетворительные [16.12].

Athwal и соавт. Провели кадаверное исследование, в котором определяли степень стабильности коленного сустава при установке полусвязанного эндопротеза коленного сустава на фоне разрушения медиальных стабилизирующих структур [7].

Авторы показали, что при установке полусвязанного эндопротеза коленного сустава, передняя коллатеральная связка является важным стабилизатором при переднем смещении бедренной кости, наружной и внутренней ротации и вальгусном смещении в коленном суставе. Авторы пришли к выводу, что полное отсутствие передней коллатеральной связки не обеспечивает достаточной стабильности коленного сустава при установке

полусвязанного эндопротеза. Авторы рекомендуют проводить пластику связки или устанавливать связанный эндопротез коленного сустава. [16].

Эндопротезы коленного сустава связанной конструкции — hinge knee prosthesis — обладают самой высокой степенью связанности и обеспечивают стабильность коленного сустава во всех плоскостях (Рисунок 4). Тибиальный и бедренный компоненты эндопротеза механически соединены между собой.

Третье поколение связанных эндопротезов (S-ROM ModularKnee, NexGen RHK, Stryker MRH) обеспечивает лучшую кинематику: ротационные движения возможны на всем объеме сгибания и разгибания в коленном суставе. Бедренный компонент свободно соединен с тибиальным компонентом. Возможность ротационных движений снижает нагрузку на область контакта эндопротеза с костью. Модульные стрижни, которые крепятся к компонентам, обеспечивают дополнительную фиксацию и облегчают правильную ориентацию компонентов. Также уменьшена величина резекции костной ткани. Модульные аугменты и улучшенные характеристики пателлофemorального сочленения также улучшают показатели связанных эндопротезов третьего поколения [14.15].

Связанные эндопротезы обладают большим размером в связи со сложным тибеофemorальным соединением, которое обеспечивает стабильность. При установке связанных эндопротезов требуется большая резекция костной ткани, что оставляет меньший ее запас для ревизионных операций, обуславливает худшие функциональные результаты и более высокую вероятность нестабильности эндопротеза. Эндопротез имеет большую площадь поверхности, что может быть связано с большим очагом инфицирования [16].

Связанный эндопротез обеспечивает большую нагрузку на область контакта кость-имплантат, что требует установки модульных интрамедуллярных стрижней [24].

Несмотря на преимущества механически связанных эндопротезов коленного сустава в сложных случаях, этот тип эндопротеза больше подвержен нестабильности и поломке, по сравнению со стандартными конструкциями эндопротезов [13].

Результаты использования связанных и полусвязанных конструкций эндопротеза коленного сустава

Cholewinski P. и соавторы исследовали результаты первичного эндопротезирования коленного сустава протезами типа ССК. Показаниями к использованию данного вида эндопротеза были выраженная деформация

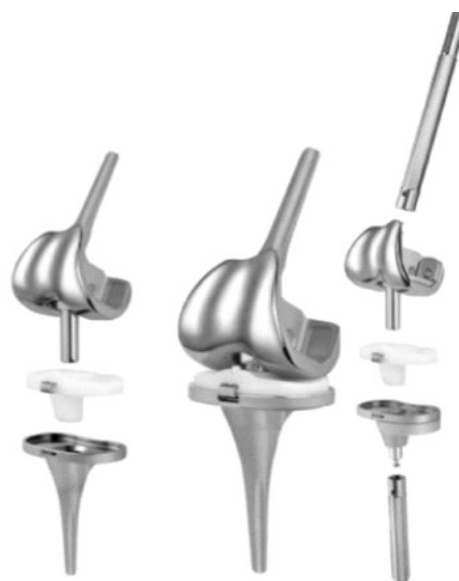

Рис. 4. Связанный эндопротез коленного сустава

коленного сустава, чрезмерная эластичность мягкотканых структур. Период наблюдения составил 12,7 лет. Авторы отметили существенное улучшение функции коленного сустава. Выживаемость эндопротеза коленного сустава составила 88,5% на протяжении 11 лет. При исключении случаев инфицирования коленного сустава показатель выживаемости на протяжении 11 лет составил 97,7%. По заключению авторов, долгосрочные функциональные результаты эндопротезов типа ССК сопоставимы с таковыми для PS. Не было выявлено случаев поломок вкладыша эндопротеза или остеолита [5].

Wilke BK и соавт. провели ретроспективное исследование результатов 243 ревизионных вмешательств на коленном суставе с использованием полусвязанных конструкций эндопротезов. Средний период наблюдения составил 9 лет, выживаемость эндопротезов составила 91% через 5 лет и 81% через 10 лет. Авторы отметили, что через 10 лет после эндопротезирования оценка по шкале KSS, средний объем движений и уровень болевого синдрома значительно превосходили аналогичные показатели пациентов в дооперационном периоде [29].

Yang JH и соавт. ретроспективно изучили результаты 50 пациентов, которым был установлен связанный эндопротез коленного сустава при первичном эндопротезировании. Показаниями для установки связанного эндопротеза авторы считали: первичный гонартроз с выраженной деформацией и нестабильностью связочного аппарата, ревматоидный артрит с выраженной связочной нестабильностью, дефекты костной ткани, посттравматический артроз, наличие ложного сустава в области мышечков бедренной или большеберцовой

костей. Было продемонстрировано значительное улучшение функции коленного сустава и уменьшение болевого синдрома. Тем не менее, все пациенты нуждались в дополнительной опоре при ходьбе, а частота инфекционных осложнений составил 14% [30].

Barrack и соавт. также изучали результаты применения связанного эндопротеза коленного сустава при первичном эндопротезировании на протяжении 58 месяцев. За это время ими не было отмечено формирования рентгеннегативных линий [9].

Hossain и соавт. ретроспективно оценили результаты 349 пациентов, которым было выполнено ревизионное эндопротезирование коленного сустава с использованием имплантатов типа PS, ССК, RHK. Выбор степени связанности эндопротеза делали исходя из целостности мягкотканых стабилизаторов коленного сустава и величины краевых, метафизарных и даже дифизарных костных дефектов. В случаях сохранности коллатеральных связок использовали заднестабилизованный эндопротез коленного сустава. В случаях частичного повреждения коллатеральных связок, при деформации более 15° вальгуса или варуса, при выраженной разнице в величине сгибального и разгибательного промежутков использовали конструкцию ССК. RHK устанавливали в случаях отсутствия одной или двух коллатеральных связок, выраженной фронтальной деформации в сочетании со сгибательной контрактурой (требует полного релиза коллатеральных связок). RHK также устанавливали у пациентов с нестабильностью коленного сустава при сгибании, поскольку в этом случае вкладыш ССК может вывихнуться из бедренного компонента. На протяжении 10 лет наблюдения, выживаемость эндопротезов составила 90,6%, причем наибольшая выживаемость отмечена в группе RHK — 92,5%. Также пациенты в группе RHK имели наибольший показатель удовлетворенности результатами операции — 88%. Авторы заключили, что функциональный результат и объем движений в коленном суставе не зависит от типа ревизионного имплантата. Связанный эндопротез обеспечивает хорошие функциональные результаты и демонстрирует уровень выживаемости аналогичный другим конструкциям [11].

Jones и соавт. описали отличные результаты после установки RHK у 65 пациентов. Авторы уделили внимание первичным показаниям для RHK, среди них они выделили отсутствие медиальной и/или латеральной коллатеральных связок, обширный дефект костной ткани, захватывающий места крепления коллатеральных связок, а также дисбаланс в величине сгибального и разгибательного промежутков коленного сустава, который может привести к разобщению полусвязанных конструкций [10].

При анализе данных 6 крупных исследований, в которых были описаны результаты эндопротезирования коленного сустава с использованием полусвязанных и связанных эндопротезов, были систематизированы основные причины несостоятельности эндопротезов. Показаниями для установки данных типов эндопротезов при ревизии были — инфицирование эндопротеза коленного сустава, резекция костной ткани на фоне опухолевого поражения. Показаниями для первичной установки данных имплантатов стали недостаточность или отсутствие коллатеральных связок. Выбор конкретного типа имплантата осуществляли путем оценки мягкотканых стабилизаторов и величины дефектов костной ткани [17].

Результаты были рассмотрены у 528 пациентов с эндопротезами типа ССК и 244 пациентов с эндопротезами типа RHK на протяжении 68 месяцев наблюдения [20].

При их анализе было выявлено, что частота удалений эндопротеза ССК на 9% выше, чем RHK, тем не менее, эти данные были статистически не достоверны. Ревизионные вмешательства по поводу асептического расшатывания выполнены в 4% случаях для ССК и 6% для RHK. В группе ССК причинами для ревизионных операций, не включающих инфекцию в области эндопротеза, явились: нестабильность (6 случаев), перипротезные переломы (5 случаев), асептическое расшатывание (4 случая). В группе RHK: асептическое расшатывание (7 случаев), перипротезные переломы (4 случая), пателлэктомия (3 случая).

По данным авторов исследования, показатели по шкале KSS (Knee Society Score) или не различались между группами, или протезы типа ССК не демонстрировали более высокий результат.

Метаанализ данных, доступных для эндопротезов типа ССК и RHK, не демонстрирует достоверных различий в десятилетней выживаемости имплантатов, объеме движений и функциональных результатах [20].

Неопределенные различия в результатах двух типов имплантатов скорее всего обусловлены недооценкой стабильности капсульно-связочного аппарата и недооценкой функции сустава на фоне инфицированного эндопротеза перед ревизионным вмешательством [18].

Суммарная оценка степени нестабильности коленного сустава включает в себя: определение величины недостаточности мягкотканых стабилизаторов коленного сустава, оценку величины сгибального и разгибательного промежутков, работу разгибательного аппарата коленного сустава. Наличие костных дефектов или недостаточности мягкотканых стабилизато-

ров коленного сустава вынуждает хирургов к выбору более связанного эндопротеза, тем не менее, четкая взаимосвязь между степенью связанности имплантата и величиной дефектов мягких тканей до сих пор не определена. При недостаточности или отсутствии коллатеральных связок большинство авторов предпочитают устанавливать эндопротез типа RHK [24]. Влияние величины костных дефектов на выбор степени связанности эндопротеза остается не до конца определенным. Большие костные дефекты в области коленного сустава могут вовлекать в процесс коллатеральные связки, что требует увеличения степени связанности эндопротеза. У пациентов с дефектами костной ткани AORIIII Vasso и соавт. устанавливали только эндопротезы типа RHK. При этом, Shen и соавт. при асептических дефектах костной ткани AORIIII устанавливали протезы типа ССК и получили удовлетворительные результаты [21,25].

### Заключение

Стабильность коленного сустава является основополагающим фактором, обеспечивающим выживаемость эндопротеза. Дефекты костной ткани, недостаточность связочного аппарата или дефекты мягких тканей в области коленного сустава значительно осложняют корректную установку эндопротеза. Выбор необходимой степени связанности эндопротеза при первичном эндопротезировании коленного сустава является важным этапом предоперационного планирования [27].

При несостоятельности мягкотканых стабилизирующих структур и невозможности установки стандартного эндопротеза коленного сустава, необходимо использовать эндопротезы большей степени связанности.

Полусвязанный эндопротез коленного сустава (ССК — condylarconstrainedknee/VVK — varus-valgusknee) и связанный протез коленного сустава (RHK — rotatinghingeeknee) — две основные конструкции, кото-

рые используют при повреждениях мягкотканного аппарата и дефектах костной ткани [9].

Эндопротезы типа ССК традиционно рассматривают как эндопротезы с меньшей степенью связанности по сравнению с RHK, они обладают меньшей стабильностью во фронтальной и сагиттальной плоскостях. В свою очередь, эндопротезы RHK обеспечивают большую степень ротационной подвижности [22,28].

Основной недостаток эндопротезов коленного сустава повышенной степени связанности заключается в повышенной нагрузке на область контакта кость-цемент-имплантат, что может привести к раннему расшатыванию и нестабильности компонентов эндопротеза. Эндопротезы имеют большую площадь поверхности, что обуславливает большой очаг инфицирования, а также требуют большего опиления костной ткани. Повышенные нагрузки в области связывающего механизма — штифт вкладыша ССК или втулка RHK — могут привести к их механической поломке. Эти особенности необходимо учитывать при выборе степени связанности эндопротеза [26].

В научной литературе авторы описывают большую частоту осложнений, обусловленных установкой связанных или полусвязанных эндопротезов, по сравнению со стандартными вариантами.

Выбор необходимой степени связанности компонентов эндопротеза является основным фактором, определяющим наилучшие функциональные результаты. Хирурги должны стремиться выбирать эндопротез с наименьшей степенью связанности, необходимой для конкретного случая.

Необходимо отметить, что выживаемость связанных и полусвязанных эндопротезов коленного сустава требует дальнейшего исследования. Долгосрочные результаты применения первичного эндопротезирования коленного сустава с использованием полусвязанных и связанных конструкций в РФ освещены недостаточно.

### ЛИТЕРАТУРА

1. Буачидзе О.Ш., Зубиков В.С., Волошин В.П., Заром В.В., Григорян Б.С. Тотальное эндопротезирование коленного сустава несвязанными эндопротезами: Метод. Рек. Москва, 2005. — 20 с.
2. Кузьменко В.В., Гиршин С.Г., Шмидт М.З. Хирургическая тактика при свежих повреждениях связок коленного сустава. Хирургия. 1990. — № 9. — С. 10–15.
3. Куляба Т.А. Ревизионная артропластика коленного сустава. СПб.: РНИИТО им. Р.Р. Вредена, 2016. — 192 с.
4. Куляба Т.А. Факторы риска ревизионных вмешательств при первичном эндопротезировании коленного сустава / Т.А. Куляба, Н.Н. Корнилов, К.А. Новоселов // Травматология и ортопедия России: научно-практический журнал. СПб., 2010. — С. 88.
5. Кроиторю И.И. Эндопротезирование коленного сустава тотальными несвязанными эндопротезами: Дис.к.м.н. — СПб., 2000.-201с.
6. Barrack RL. Evolution of the rotating hinge for complex total knee arthroplasty. Clin Orthop Relat Res. 2001;392:292–9.
7. Barrack RL. Rise of the rotating hinge in revision total knee arthroplasty. Orthopedics. 2002;25:1020, 1058.

8. Burnett RS, Butler RA, Barrack RL (2006) Extensor mechanism allograft reconstruction in TKA at a mean of 56 months. *Clin Orthop Relat Res* 452:159–165.
9. Cameron HU, Hu C, Vyamont D. Hinge total knee replacement revisited. *Can J Surg*. 1997;40:278–83.
10. Chen CM, Chang HS, Lyu RK, Tang LM, Chen ST. Myasthenia gravis and Charcot-Marie-Tooth disease type 1A: an unusual combination of diseases. *MuscleNerve*. 1997; 20(11):1457–9.
11. Deehan DJ, Murray J, Birdsall PD, Holland JP, Pinder IM. The role of the rotating hinge prosthesis in the salvage arthroplasty setting. *J Arthroplasty*. 2008;23:683–688.
12. Ducheyne P, Kagan A 2nd, Lacey JA. Failure of total knee arthroplasty due to loosening and deformation of the tibial component. *J Bone Joint Surg Am* 1978;60:384–91.
13. Freeman MG, Fehring TK, Odum SM, Fehring K, Griffin WL, Mason JB. Functional advantage of articulating versus static spacers in 2-stage revision for total knee arthroplasty infection. *J Arthroplasty*. 2007;22:1116–21.
14. Fuchs S, Sandmann C, Gerdemann G, Skwara A, Tibesku CO, Bottner F. Quality of life and clinical outcome in salvage revision total knee replacement: hinged vs total condylar design. *Knee Surg Sports Traumatol Arthrosc*. 2004;12(2):140–3.
15. Gebhard JS, Kilgus DJ. Dislocation of a posterior stabilized total knee prosthesis. A report of two cases. *Clin Orthop Relat Res*. 1990;254:225–9.
16. Girard J, Amzallag M, Pasquier G, Mulliez A, Brosset T, Gougeon F, Duhamel A, Migaud H (2009) Total knee arthroplasty in valgus knees: predictive preoperative parameters influencing a constrained design selection. *Orthop Traumatol Surg Res* 95:260–266.
17. Hartford JM, Goodman SB, Schurman DJ, Knoblick G. Complex primary and revision total knee arthroplasty using the condylar constrained prosthesis: an average 5-year follow-up. *J Arthroplasty*. 1998;13:380–387.
18. Hofmann AA, Tkach TK, Evanich CJ, Camargo MP. Posterior stabilization in total knee arthroplasty with use of an ultracongruent polyethylene insert. *J Arthroplasty*. 2000;15(5):576–83.
19. Johnson AJ, Sayeed SA, Naziri Q, Khanuja HS, Mont MA (2012) Minimizing dynamic knee spacer complications in infected revision arthroplasty. *Clin Orthop Relat Res* 470:220–227
20. Jones RE. Total knee arthroplasty with modular rotating platform hinge. *Orthopedics*. 2009;29(9Suppl): S80–2.
21. Jones RE. Management of complex revision problems with a modular total knee system. *Orthopedics*. 1996;19:802–4.
22. Jordan L, Kligman M, Sculco TP. Total knee arthroplasty in patients with poliomyelitis. *J Arthroplasty*. 2007;22(4):543–8.
23. Kester MA, Cook SD, Harding AF, Rodriguez RP, Pipkin CS. An evaluation of the mechanical failure modalities of a rotating hinge knee prosthesis. *Clin Orthop Relat Res*. 1988;228:156–163.
24. Kim YH, Kim JS. Revision total knee arthroplasty with use of a constrained condylar knee prosthesis. *J Bone Joint Surg Am*. 2009;91:1440–7.
25. Lampe F, Hille E. Failure in constraint. «Too Little» in Total Knee Arthroplasty: a guide to get better performance. In: Bellemans J, Victor J, Ries M, eds. Springer Berlin Heidelberg. 2005.
26. Maynard LM, Sauber TJ, Kostopoulos VK, Lavigne GS, Sewecke JJ, Sotereanos NG. Survival of Das S et al. *Int J Res Med Sci*. 2017 Feb;5(2):374–378 *International Journal of Research in Medical Sciences | February 2017 | Vol 5 | Issue 2 Page 378* primary condylar-constrained total knee arthroplasty at a minimum of 7 years. *J Arthroplasty*. 2014;29:1197–201.
27. Ostermeier S, Friessecke C, Fricke S, Hurschler C, Stukenborg-Colsman C. Quadriceps force during knee extension after non-hinged and hinged TKA: an in vitro study. *Acta Orthop*. 2008;79(1):34–8.
28. Peters CL, Erickson JA, Gililland JM (2009) Clinical and radiographic results of 184 consecutive revision total knee arthroplasties placed with modular cementless stems. *J Arthroplasty* 24(6Suppl):48–53.
29. Ranawat CS, Flynn WF Jr, Deshmukh RG. Impact of modern technique on long-term results of total condylar knee arthroplasty. *Clin Orthop Relat Res*. 1994;(309): 131–5.

© Загородний Николай Васильевич ( zagorodniy51@mail.ru ), Степанян Рубен Вачаганови ( stepruben@mail.ru ),

Захарян Норайр Грайрович ( unkas1103@mail.ru ), Ауде Фади Салемович ( dr.ayde.fs@gmail.ru ),

Алиев Расул Николаевич ( rasulmed@yandex.ru ), Безверхий Сергей Владимирович ( bez1986@mail.ru ),

Джалилов Шерзод Олимжонович ( dr.sherzod-007@mail.ru ).

Журнал «Современная наука: актуальные проблемы теории и практики»