

# ОККЛЮЗИОННАЯ ПАТОЛОГИЯ В ПЕРИОД СМЕННОГО ПРИКУСА, ПОЛИМОРФИЗМ И ЧАСТОТА ВСТРЕЧАЕМОСТИ В ГОРОДЕ СТАВРОПОЛЕ

## OCCLUSIONAL PATHOLOGY IN MIXED DENTITION, POLYMORPHISM AND FREQUENCY IN THE CITY OF STAVROPOL

**P. Khadzhaeva  
M. Grigorenko  
E. Vakushina  
E. Bragin  
P. Grigorenko  
L. Arzumanyan**

*Summary.* The scientific article analyzes the results of a digital study of 3D-cephalometry, reformates of cone-beam computed tomography of the skull with reference points and measurements in the vertical, transversal and sagittal directions, reformats of plaster diagnostic models of jaw pairs of 115 respondents aged 7–11 years with occlusive pathology in mixed dentition period. The mesio-distal, vestibulo-oral and vertical dimensions of the crowns of temporary and permanent teeth were measured. The widths and lengths of the dental arches during the period of tooth replacement were determined using the Pont and Korkhaus method. The structure and frequency of occurrence of occlusal pathology in mixed dentition in the city of Stavropol was detailed. Anthropometric, odontometric and biometric methods for studying the parameters of the craniofacial complex during mixed dentition have been improved and personified.

*Keywords:* cone beam computed tomography, cephalometry, anthropometry, odontometry, biometrics, polymorphism, prevalence, occlusion anomalies, mixed dentition.

**Хаджаева Патимат Гаджимурадовна**

Аспирант, Ставропольский государственный  
медицинский университет  
hadzhaeva.p@mail.ru

**Григоренко Марк Павлович**

Аспирант, Ставропольский государственный  
медицинский университет  
mark115@yandex.ru

**Вакушина Елена Анатольевна**

Д.м.н., профессор, Ставропольский государственный  
медицинский университет  
mark115@yandex.ru

**Брагин Евгений Александрович**

Д.м.н., профессор, заведующий кафедрой,  
Ставропольский государственный медицинский  
университет  
professor\_bragin@mail.ru

**Григоренко Павел Анатольевич**

К.м.н., доцент, Ставропольский государственный  
медицинский университет  
mark115@yandex.ru

**Арзуманян Лолита Витальевна**

Ассистент, Ставропольский государственный  
медицинский университет  
geox225553@mail.ru

*Аннотация.* В научной статье анализируются результаты цифрового изучения 3D-цефалометрии, реформатов конусно-лучевой компьютерной томографии черепа с нанесенными реперными точками и измерениями в вертикальном, трансверзальном и сагитальном направлениях, реформатов гипсовых диагностических моделей пар челюстей 115 респондентов в возрасте 7–11 лет с окклюзионной патологией в период сменного прикуса. Измерены мезио-дистальные, вестибуло-оральные и вертикальные размеры коронок молочных и постоянных зубов. Определены ширины и длины зубных дуг в период смены зубов по методу Pont и Korkhaus. Детализирована структура и частота встречаемости окклюзионной патологии в сменном прикусе в городе Ставрополе. Усовершенствованы и персонифицированы антропометрические, одонтометрические и биометрические методики исследования параметров краниофациального комплекса в период сменного прикуса.

*Ключевые слова:* конусно-лучевая компьютерная томография, цефалометрия, антропометрия, одонтометрия, биометрия, полиморфизм, распространенность, аномалии окклюзии, сменный прикус.

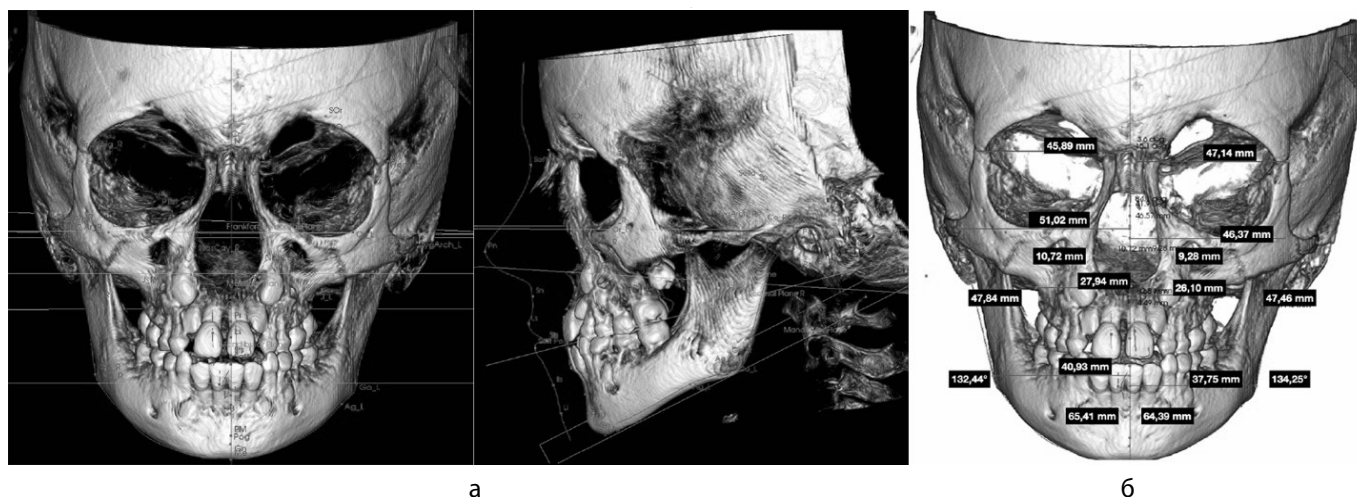


Рис. 1. Серия панорамных реформатов конусно-лучевой томографии черепа с нанесенными костными ориентирами ширины и диагоналей лица (а) и вычисленными линейными параметрами ширины лица в программе 3D-цефалометрия (б) пациентки 7 лет с мезиальной окклюзией зубных рядов

## Введение

**О**кклюзионная патология занимает одно из первых мест при развитии приобретенных патологий челюстно-лицевого комплекса человека в период сменного прикуса, исключая генетически обусловленные факторы и приобретенные вредные привычки, приводящие к формированию триггерных механизмов, детерминирующих сбой миодинамического баланса жевательной мускулатуры, мышц языка, мышц головы и шеи.

## Литературный обзор

Среди патогенетических факторов неправильно производимое искусственное вскармливание, рассматривают как один из основополагающих факторов, приводящих к развитию заявленной патологии. Данные современной литературы говорят о том, что с каждым годом растёт число новорожденных, находящихся на искусственном вскармливании [1, 6, 7, 11, 14, 16, 20].

Отсутствие тенденции к снижению частоты встречаемости зубочелюстных аномалий доказывают периодически проводимые исследования, что свидетельствует о существовании устойчивых механизмов формирования данной проблемы [2, 3, 7, 12, 15, 17].

Своевременно предложенное и рациональное диагностическое и прогностическое пособие, играет основополагающую роль при создании клинических протоколов и алгоритмов, направленных на повышение эффективности ортодонтического лечения, в том числе и раннего [5, 7, 8, 10, 11, 13, 18].

Вовремя проведенная коррекция пострурального, мышечного и зубоальвеолярного дисбаланса в сменном прикусе позволяет в дальнейшем избежать более сложное, долговременное и дорогостоящее лечение [4, 5, 7, 9, 12, 16, 19].

На сегодняшний день цифровые 3D-технологии занимают лидирующее место по применению в ортодонтии при создании персонализированных диагностических протоколов. Врачи – ортодонты, применяя эти технологии, проводят исследования по выявлению взаимосвязей между отклонениями баланса окклюзии, постантуры, нарушениями в работе в функционировании гнатологической триады в целом [3, 4, 8, 12, 13, 14, 17].

Таким образом, на современном этапе развития ортодонтии актуальным становится ранняя диагностика окклюзионной патологии с дальнейшим прогнозированием результатов лечения в сменном прикусе.

## Цель исследования

Изучить полиморфизм и частоту встречаемости окклюзионной патологии в периоде сменного прикуса у детей младшего школьного возраста города Ставрополя по данным 3D-исследований.

## Материал и методы исследования

Для изучения структуры патологической окклюзии в сменном прикусе у детей, проживающих в городе Ставрополе, нами было проведено обследование 115 респондентов младшего школьного возраста от 7 до 11 лет, обратившихся в частные стоматологические клиники

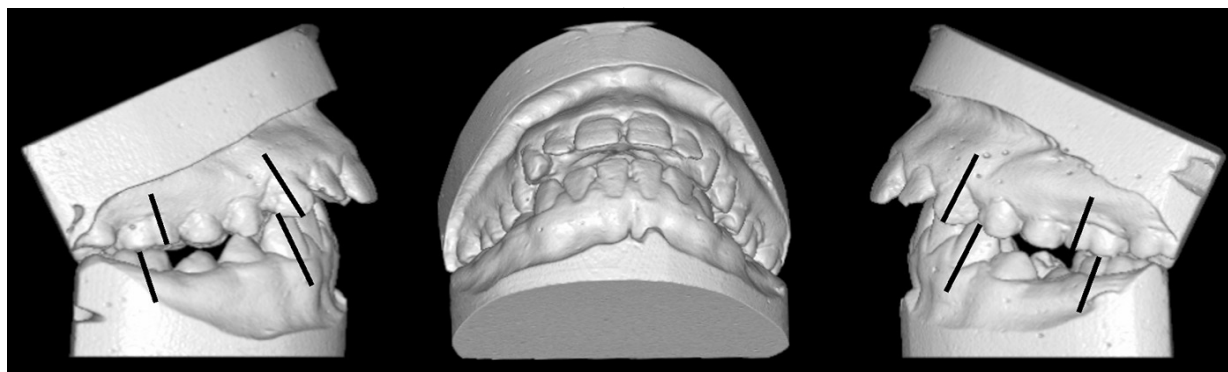


Рис. 2. 3D модели верхней и нижней челюстей с нанесенными реперными линиями в области клыков и первых моляров пациентки 10,5 лет с дистальной окклюзией в боковых и глубокой резцовой дизокклюзией в переднем отделе зубных рядов

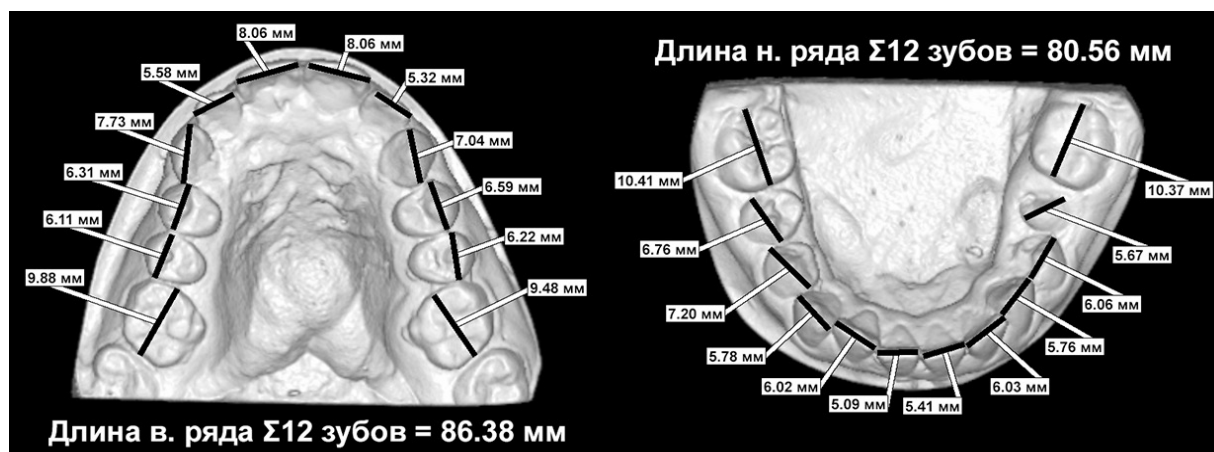


Рис. 3. 3D модели верхней и нижней челюстей с нанесенными реперными линиями в вычисленных мезио-дистальных размерах коронок и лонгитудинальных размерах зубных рядов пациентки 10,5 лет с дистальной окклюзией в боковых и глубокой резцовой дизокклюзией в переднем отделе зубных рядов

«Ортодонтическая практика доктора Вакушиной», «Стоматология доктора Школина» и составивших рабочую группу.

Диагностический протокол включал клинические, 3D-цефалометрические методы исследования челюстно-лицевой области, 3D-цифровые антропометрические методы исследования лица и биометрического анализа гипсовых моделей челюстей с последующим статистическим анализом полученных результатов. Исследование было проведено с использованием рентгенологической цифровой системы «ORTHOPANTOMOGRAPH» OP 300 (KAVO) 115 (100%) детям младшего школьного возраста от 7 до 11 лет.

В программе-просмотрщике провели антропометрические измерения ширины и обеих диагоналей

лица между точками (zy-zy) и точкой А непосредственно на реформатах костей лицевого отдела черепа (рисунок 1).

Определение вида окклюзии, размеров коронок молочных и постоянных зубов в трансверзальной плоскости, ширины и длины зубных рядов также провели в цифровом формате на реформатах конусно-лучевых томограмм гипсовых диагностических моделей челюстей (рисунок 2 и 3).

Метод Pont в модификации Korkhaus был использован нами для определения ширины зубных рядов в период смены зубов, когда вместо измерительных точек на премолярах использовали измерительные точки в области дистальных ямок жевательной поверхности первых молочных моляров верхней челюсти и дисталь-

Таблица 1. Дифференциация респондентов рабочей группы по гендерному признаку и характеру окклюзии в различных сегментах полости рта

Гендерный признак	Количество человек	Аномалии окклюзии							
		Во фронтальном сегменте					В боковых сегментах		
		Сагит-ая резц-ая дизоокл.	Верт-ая резц-ая дизоокл.	Глуб-ая резц-ая дизоокл.	Глуб-ая резц-ая оккл.	Сагит-ая и верт-ая. резц-ая. оккл.	Дисталь-ная оккл.	Мезиаль-ная оккл.	Пере-крестная оккл.
Мальчики	40 (34,78% ± 4,44)	10 (8,69% ± 2,62)	5 (4,34% ± 1,89)	15 (13,04% ± 3,13)	7 (6,08% ± 2,22)	3 (2,6% ± 1,48)	22 (19,13% ± 3,66)	8 (6,95% ± 2,37)	10 (8,69% ± 2,62)
Девочки	65 (56,52% ± 4,65)	16 (13,91% ± 3,22)	6 (5,21% ± 2,07)	23 (20% ± 3,73)	15 (13,04% ± 3,13)	5 (4,34% ± 1,89)	36 (31,3% ± 4,34)	11 (9,56% ± 2,74)	18 (15,65% ± 3,38)
Всего	115 (100%)	26 (22,6% ± 3,9)	11 (9,56% ± 2,74)	38 (33,04% ± 4,38)	22 (19,13% ± 3,66)	8 (6,95% ± 2,37)	58 (50,43% ± 4,66)	19 (16,52% ± 3,4)	28 (24,34% ± 3,7)

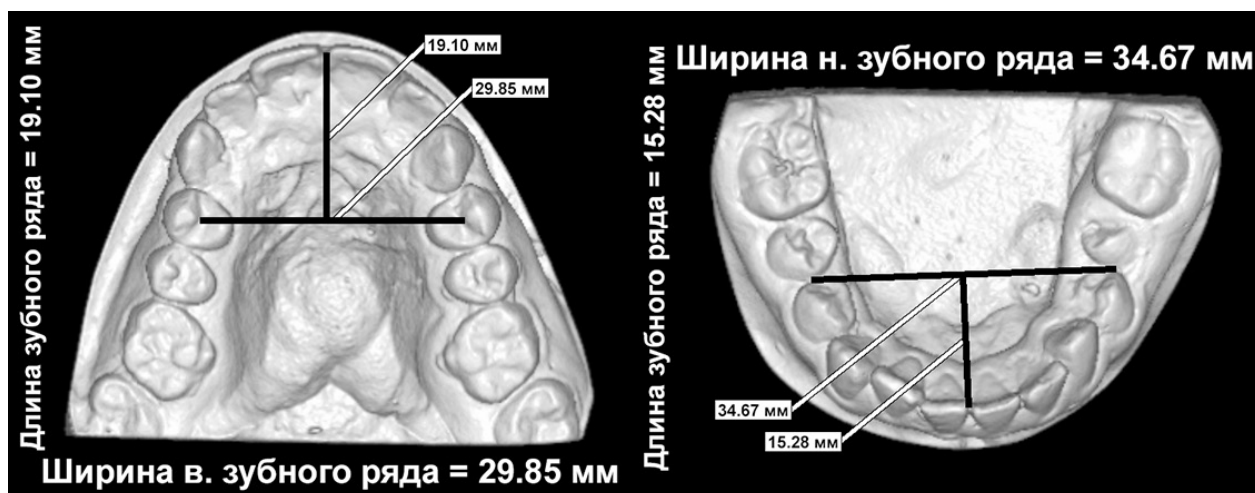


Рис. 4. 3D модели верхней и нижней челюстей с нанесенными реперными точками и вычисленными линейными показателями ширины и длины зубных рядов пациентки 10,5 лет с дистальной окклюзией в боковых и глубокой резцовой дизоокклюзией в переднем отделе зубных рядов

но-щёчные бугры первых молочных моляров на нижней челюсти.

Для измерения переднего отрезка верхнего и нижнего зубных рядов использовали методику Korkhaus. Ориентиром являлась контактная точка на вестибулярной поверхности режущих краев центральных резцов, от которой проводилась линия до точки пересечения с лини-

ей, проверенной через точки Pont в первых молочных моляров (рисунок 4).

Всего на заявленных этапах мы изготовили 115 пар диагностических гипсовых моделей челюстей, провели 460 антропометрических измерений, вычислили 575 индексов пропорциональности одонто- и биометрических размеров (Tonn, Pont и Korkhaus), изучили линейные

и угловые параметры 115 конусно — лучевых компьютерных томограмм черепа, включая 115 панорамных реформатов, аксиальных и профильных телерентгенограмм черепа респондентов младшего школьного возраста до лечения.

Анализ полученных данных позволил сформулировать следующие положения, относительно полиморфизма (структуры) окклюзионной патологии по классификации Персина Л.С. (1989) [4, 12, 14, 16] у респондентов в периоде сменного прикуса в городе Ставрополе:

1. Зафиксирована высокая частота встречаемости аномалий окклюзии ( $68,8\% \pm 2,67$ ) и аномалий положения отдельных зубов ( $82,5\% \pm 2,19$ ). У  $45,5\% \pm 2,87$  обследованных диагностировано сочетание аномалий окклюзии и аномалий положения отдельных зубов.
2. Аномалии соотношений зубных дуг по сагиттали (дистальная окклюзия в боковых отделах зубных дуг) выявлена у 32 ( $27,82\% \pm 4,17\%$ ) мальчиков и у 36 ( $31,35\% \pm 4,34$ ) девочек. Мезиальная окклюзия диагностирована у 8 ( $6,95\% \pm 2,37$ ) мальчиков и у 11 ( $9,56\% \pm 2,74$ ) девочек.
3. Аномалии соотношений зубных дуг по трансверзали (в виде перекрёстной окклюзии в боковых отделах) диагностированы у 10 ( $8,69\% \pm 2,62$ ) мальчиков и 18 ( $15,65\% \pm 3,38$ ) девочек.
4. Аномалии окклюзии во фронтальном отделе диагностированы у 105 ( $91,3\% \pm 2,62$ ) детей.
5. Глубокая резцовая дизокклюзия диагностирована у 15 ( $13,04\% \pm 3,13$ ) мальчиков и у 23 ( $20\% \pm 3,73$ ) девочек.
6. Сагиттальная резцовая дизокклюзия диагностирована у 20 ( $17,39\% \pm 3,53$ ) мальчиков и 16 ( $13,91\% \pm 3,22$ ) девочек.
7. Глубокая резцовая окклюзия диагностирована у 7 ( $6,08\% \pm 2,22$ ) мальчиков и 15 ( $13,04\% \pm 3,13$ ) девочек.

8. Вертикальная резцовая дизокклюзия была нами диагностирована у 5 ( $4,34\% \pm 1,89$ ) мальчиков и 6 ( $5,21\% \pm 2,07$ ) девочек (Таблица 1).

### Результаты работы и их обсуждение

Таким образом, мы можем констатировать следующие объективно доказанные результаты:

1. Аномалии окклюзии зубных рядов в боковых отделах в сагиттальной плоскости лидируют в периоде сменного прикуса.
2. Аномалии окклюзии зубных рядов во фронтальном отделе в вертикальной плоскости занимают второе место по распространенности.
3. Аномалии окклюзии зубных рядов в боковых отделах в трансверзальной плоскости занимают третье место по распространенности, и подтвердило результаты антропометрических, одонтометрических и биометрических изысканий, проведенных традиционными способами на гипсовых диагностических моделях челюстей и коже лица [2, 4, 5, 6, 17, 19].

### Заключение

Таким образом, проведенные клинические, 3D-цефалометрические челюстно-лицевой области, 3D-цифровые антропометрические методы исследования лица и 3D-цифровые биометрические методы исследования гипсовых моделей челюстей, подтверждают высокую встречаемость патологической окклюзии в периоде сменного прикуса у детей города Ставрополя. Определяют необходимость дальнейшего проведения исследований, с целью повышения эффективности интегрированного лечения пациентов с зубоальвеолярными формами патологической окклюзии в сменном прикусе.

### ЛИТЕРАТУРА

1. Аникиенко А.А., Панкратова Н.В., Персин Л.С., Янушевич О.О. Системный подход в изучении взаимосвязей морфологических структур лица и черепа — путь к расширению понимания специальности «ортодонтия». *Фундаментальные основы ортодонтии: Монография*. М.: Офорт; 2014. 201.
2. Аюпова Ф.С., Восканян А.Р. Распространенность и структура зубочелюстных аномалий у детей (обзор литературы). *Ортодонтия*. 2016; 3: С. 2–6.
3. Бимбас, Е.С. Сравнение паспортного и дентального возраста у детей от 4 до 7 лет, проживающих в г. Екатеринбурге / Е.С. Бимбас, А.С. Шишмарева, М.С. Кондратьева // *Ортодонтия*. — 2017. — № 3 (79). — С. 2–6.
4. Вакушина Е.А., Брагин Е.А., Брагин А.Е., Григоренко П.А., Григоренко М.П., Хаджаева. П.Г Биомеханика жевательного аппарата человека. Классификации аномалий окклюзии. Решение клинических проблем в ортопедической стоматологии и ортодонтии: учеб.пособие /- Ставрополь: Изд-во СтГМУ. 2021. — 156 с.
5. Ведешина, Э.Г. Оптимизация современных методов диагностики и лечения пациентов с аномалиями и деформациями зубочелюстных дуг: автореф. дис. ... докт. мед. наук: 14.01.14 / Ведешина Эрнесса Григорьевна. — Волгоград, 2019. — 45 с.
6. Восканян А.Р., Аюпова Ф.С., Алексеенко С.Н. Зубочелюстные Аномалии и факторы риска у детей Краснодарского края / А.Р.Восканян, Ф.С. Аюпова, С.Н. Алексеенко // *Ортодонтия*. — 2019. — № 3 (87). — С. 4–8.
7. *Детская терапевтическая стоматология. Национальное руководство* / под ред. В.К. Леонтьева [и др.]. — Москва: ГЭОТАР-Медиа, 2017. — 952 с.

8. Лугуева, Д.Ш. Диагностика и лечение сужения зубных рядов у детей в период смены зубов: автореф. дисс. ... кан.наук: 14.01.14 / Лугуева Джамиля Шамилевна. — Москва, 2019—19 с.
9. Малыгин, М.Ю., Малыгин Ю.М. Валиева Н.И. Сравнительный анализ типов лица при ортогнатическом, нейтральном и дистальном прикусах/ Научно-практический журнал Институт Стоматологии № 1 (74), 2017. — 44—45 с.
10. Миттчел Лаура. Основы ортодонтии: Пер. с англ.; Под ред. Малыгина Ю.М. М.: ГЭОТАР-Медиа, 2017; 336 с.
11. Н тцель, Ф., Шульц. Практическое руководство по ортодонтической диагностике / Львов: ГалДент, 2006. —176 с.
12. Ортодонтия. Национальное руководство. В 2 т. Т. 2. Лечение зубочелюстных аномалий / под ред. Л.С. Персина [и др.]. — Москва: ГЭОТАР-Медиа, 2020. — 376 с.
13. Проффит УР. Современная ортодонтия. М.: МЕД-пресс-информ. 2016; 510 с.
14. Персин Л.С., Слабковская А.Б., Картон Е.А., Дробышева Н.С., Попова И.В., Текучева С.В., Илюшина А.С., Порохин А.Ю., Рижинашвили Н.З., Рыбакова М.Г., Селезнев А.В., Вагапов З.И., Егиазарян А.Л., Коваленко А.В. Ортодонтия. Современные методы диагностики аномалий зубов, зубных рядов и окклюзии: Учебное пособие. М.: ООО «ГЭОТАР-Медиа»; 2017; 160.
15. Рыжова, И.П. Частота встречаемости зубочелюстных аномалий у детей на приеме врача-ортодонта/ И.П. Рыжова, В.Ю. Денисова, А.Е. Карлаш, С.Н. Гонтарев, М.М. Денисов, И.С. Гонтарева // Вестник новых медицинских технологий.-2017. Т. 24.№ 4. С. 126—131.
16. Хорошилкина Ф.Я. Ортодонтия. М.: Мед. книга, 2016. — 489 с.
17. Vakushina E.A., Khadzhaeva P.G., Grigorenko M.P., Grigorenko P.A., Carton E.A. [et al.]. Analysis of the size of the cephalometric values of the face and the odontometric parameters of the jaws during the period of occlusion change of the dental rows. Georgian Medical News. 2021;320(11):5258.
18. Domenyuk D.A., Shkarin V.V., Porfiriadis M.P., Dmitrienko D.S., Dmitrienko S.V. Classification of facial types in view of gnathology. Archiv EuroMedica. 2017; 7(1):813.
19. Fadeev R.A., Lanina A., Li P., Chibisova M.A., Shkarin V.V., Prozorova N. Method for quantitative assessment of dentofacial anomalies in child and adolescent orthodontics. Archiv EuroMedica. 2020; 10(2):7681.
20. Prozorova N.V., Fadeev R.A., Weber V., Chibisova M.A., Robakidze N.S. [et al.]. Evaluating optical density of alveolar bone in patients with diabetes mellitus using cone-beam computed tomography. Archiv EuroMedica. 2021; 11(2):108117.

© Хаджаева Патимат Гаджимурадовна ( hadzhaeva.p@mail.ru ), Григоренко Марк Павлович ( mark115@yandex.ru ), Вакушина Елена Анатольевна ( mark115@yandex.ru ), Брагин Евгений Александрович ( professor\_bragin@mail.ru ), Григоренко Павел Анатольевич ( mark115@yandex.ru ), Арзуманян Лолита Витальевна ( geox225553@mail.ru ).  
Журнал «Современная наука: актуальные проблемы теории и практики»



Ставропольский Государственный медицинский университет