

# ОПЫТ ПРИМЕНЕНИЯ СМЕННОЙ АБРАЗИВНОЙ НАСАДКИ НА КЮРЕТУ ГРЕСИ ПРИ ЛЕЧЕНИИ ХРОНИЧЕСКОГО ГЕНЕРАЛИЗОВАННОГО ПАРОДОНТИТА СРЕДНЕЙ СТЕПЕНИ ТЯЖЕСТИ: КЛИНИЧЕСКИЙ СЛУЧАЙ

THE EXPERIENCE OF USING  
A REPLACEABLE ABRASIVE NOZZLE  
ON THE GRECY CURETTE  
IN THE RESTORATION OF INFLAMMATORY  
PERIODONTAL DISEASES:  
A DEVELOPING CASE

**R. Romanova  
I. Kuriaev  
L. Zyulkina**

*Summary.* Periodontitis is a biofilm-associated inflammatory inflammation of the periodontium, in which the microbial component of its initiation mainly receives chronic periodontitis (CP) and aggressive periodontitis (AgP). The aggressive form of periodontitis (AgP) develops due to its rapid progression, identification of signs, familial signs, and thinness of the subgingival biofilm. Early diagnosis and the presence of the beginning of treatment of periodontitis allow you to get good results. This article describes a clinical case of the treatment of aggressive periodontitis using a replaceable abrasive nozzle on the Greycy curette. Follow-up for 12 months shows an improvement in clinical and radiological parameters without recurrence.

*Keywords:* periodontology, periodontium, aggressive periodontitis, Greycy's curette, root smoothing.

**Романова Рината Олеговна**

Аспирант, Пензенский государственный университет  
rinatka.96@mail.ru

**Куряев Ислам Ильясевич**

Аспирант, Пензенский государственный университет

**Зюлькина Лариса Алексеевна**

Д.м.н., доцент,

Пензенский государственный университет

*Аннотация.* Пародонтит — это биопленочно-ассоциированное воспалительное заболевание пародонта, при котором микробный компонент способствует его инициации, в основном включающий хронический пародонтит (CP) и агрессивный пародонтит (AgP). Агрессивная форма пародонтита (AgP) считается отдельным заболеванием из-за его быстрого прогрессирования, расположения поражения, семейных тенденций и тонкости поддесневой биопленки. Ранняя диагностика и своевременное начало лечения пародонтита позволяет получить хорошие результаты. Приводится описание клинического случая лечения агрессивного пародонтита с использованием сменной абразивной насадки на кюрету Греси. Наблюдение в течение 12 месяцев показывает улучшение клинических и рентгенологических параметров без случаев рецидива.

*Ключевые слова:* пародонтология, пародонт, агрессивный пародонтит, кюрета Греси, сглаживание поверхности корня.

**П**ародонтит является сложным, мультифакторным заболеванием, которое может быть классифицировано как два основных типа, хронический периодонтит (CP) и агрессивный периодонтит (AgP), среди других подклассов в классификации заболеваний и состояний пародонта 1999 года. [1]

Разрушение тканей пародонта происходит в результате сложного взаимодействия бактериальной биопленки и реакции хозяина, а также под влиянием генетических, системных и экологических факторов. AgP, ранее известный как ювенильный периодонтит (JP) или ранний периодонтит (EOP), встречается в более молодой возрастной группе ( $\leq 35$  лет) и связан с быстрым разрушением пародонтального прикрепления и альвеолярной кости.

По данным эпидемиологических исследований, проводимых по всему миру, агрессивный пародонтит встречается в 10–17 % всех случаев. [2,3]

В некоторых регионах РФ и СНГ частота встречаемости агрессивных форм пародонтита у пациентов в возрасте до 35 лет колеблется от 1,5 до 10 %. [4]

Ранняя диагностика и лечение на начальных этапах критически важно в терапии агрессивного пародонтита. [5] Варианты лечения зубов с глубокими пародонтальными карманами и атрофией альвеолярной кости могут быть хирургическими или консервативными, в зависимости от тяжести вовлеченного процесса.

Удаление над- и поддесневой биопленки и кальцифицированных зубных отложений считается базовым лечением заболеваний пародонта, вызванных зубным налетом. [6]

Помимо снятия зубных отложений важно обеспечить гладкую биосовместимую поверхность корня. [6,7]

Для этих целей в современной стоматологии применяется большое количество полировочных щёточек,

резиновых головок, пародонтологических боров, штрипсов. Данные отечественных и зарубежных литературных источников, посвященных вопросам лечения воспалительных заболеваний пародонта путем инструментальной обработки поверхности корней, убеждают в том, что в настоящее время не существует девайсов, которые позволяют хорошо сгладить поверхность корня даже в самых труднодоступных участках. [8, 9]

В данной статье на примере клинического случая демонстрируется опыт применения сменной абразивной насадки на кюрету Греси (патент RU 205049 U1, 2021 г.) при лечении агрессивной формы генерализованного пародонтита.

### Клинический случай

05.02.22 г. в клинику обратился пациент К., 30 лет, с жалобами на кровоточивость десен при чистке зубов, изменение формы десны, неприятный запах изо рта, что, со слов пациента, затрудняло общение с окружающими (рис. 1). При сборе анамнеза выяснилось, что кровоточивость десен началась с 16–17-летнего возраста, которой пациент не придавала особого значения. До этого с целью санации полости рта пациент к докторам не обращался.

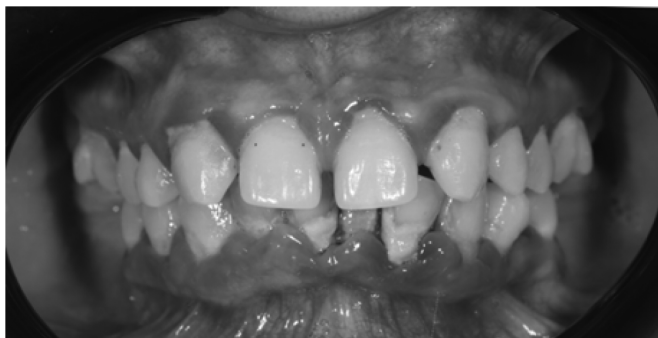

Рис. 1. Состояние тканей пародонта на момент обращения

Объективно: лицо симметрично, кожные покровы физиологической окраски, регионарные лимфоузлы не пальпируются, безболезненные. Функция ВНЧС в полном объеме.

Локально: слизистая оболочка полости рта бледно-розовая, увлажнена, преддверие полости рта, уздечки без особенностей. На верхней челюсти отсутствуют зубы 1.8, 2.8, имеется диастема в области центральных резцов, а также тремы из-за отсутствия зубов 1.2, 2.2. На нижней челюсти отсутствуют зубы 3.6, 4.6, 3.8, 4.8. Прикус дистальный. Дёсны гиперемированы, отёчны, кровоточат при зондировании с незначительным серозно-гнойным отделяемым. Глубина пародонтальных карманов от 4 до 9 мм (по результатам компьютерной диагностики Florida Probe) (рис. 2). Гигиена полости рта

неудовлетворительная. Выявлено большое количество над- и поддесневых зубных камней, налет. Подвижность зубов 1.1, 1.2, 2.1, 2.2 — I степени (по классификации патологической подвижности зубов по Д.А. Энтину, 1954). Перкуссия отрицательная. Индекс зубного налета по Силнесс-Лое — 2,3. Индекс кровоточивости Мюллера — 3. Пациент чистит зубы не регулярно, дополнительные средства гигиены не использует.

На рентгенограмме выявлены очаги остеопороза вершин межзубных перегородок, а также снижение высоты межальвеолярных перегородки на 1/3 длины корня (рис. 3).

Основываясь на вышеуказанных клинических и рентгенологических результатах, был поставлен диагноз по классификации МКБ-10: K05.31 хронический генерализованный пародонтит; K00.00 частичная вторичная адентия.

Протокол лечения пациента осуществляли в соответствии с клиническими рекомендациями (протоколы лечения) при диагнозе пародонтит. [10]

Первый этап терапии — изменение привычек пациента путем мотивации для успешного удаления наддесневой биопленки и контроль факторов риска.

На первом этапе комплексного лечения проводилось:

- профессиональная гигиена рта с использованием ультразвукового аппарата NSK Varios 970, Japan (насадка G6, режим «G», мощность — 8 из 10);
- обучение индивидуальной гигиене полости рта, подбор дополнительных средств гигиены, контролируемая чистка зубов;
- санация полости рта — лечение кариозных дефектов, устранение и минимизация ретенционных пунктов;
- создание благоприятных условий для осуществления качественной индивидуальной гигиены.

Второй шаг терапии — направлен на контроль/уменьшение поддесневой биопленки и камня путем поддесневой инструментации.

На втором этапе комплексного лечения проводилось:

- закрытый кюретаж пародонтальных карманов при помощи универсальных кюрет и зоноспецифических кюрет Греси (Deppeler, Switzerland);
- финишная обработка полирования поверхности корня при помощи сменной абразивной насадки на кюрету Греси (патент RU 205049 U1, 2021 г.) (Рис. 4). Сменная насадка фиксировалась на кюрету и под углом 90 градусов к поверхности корня кюретой выполнялись плавные, скользящие

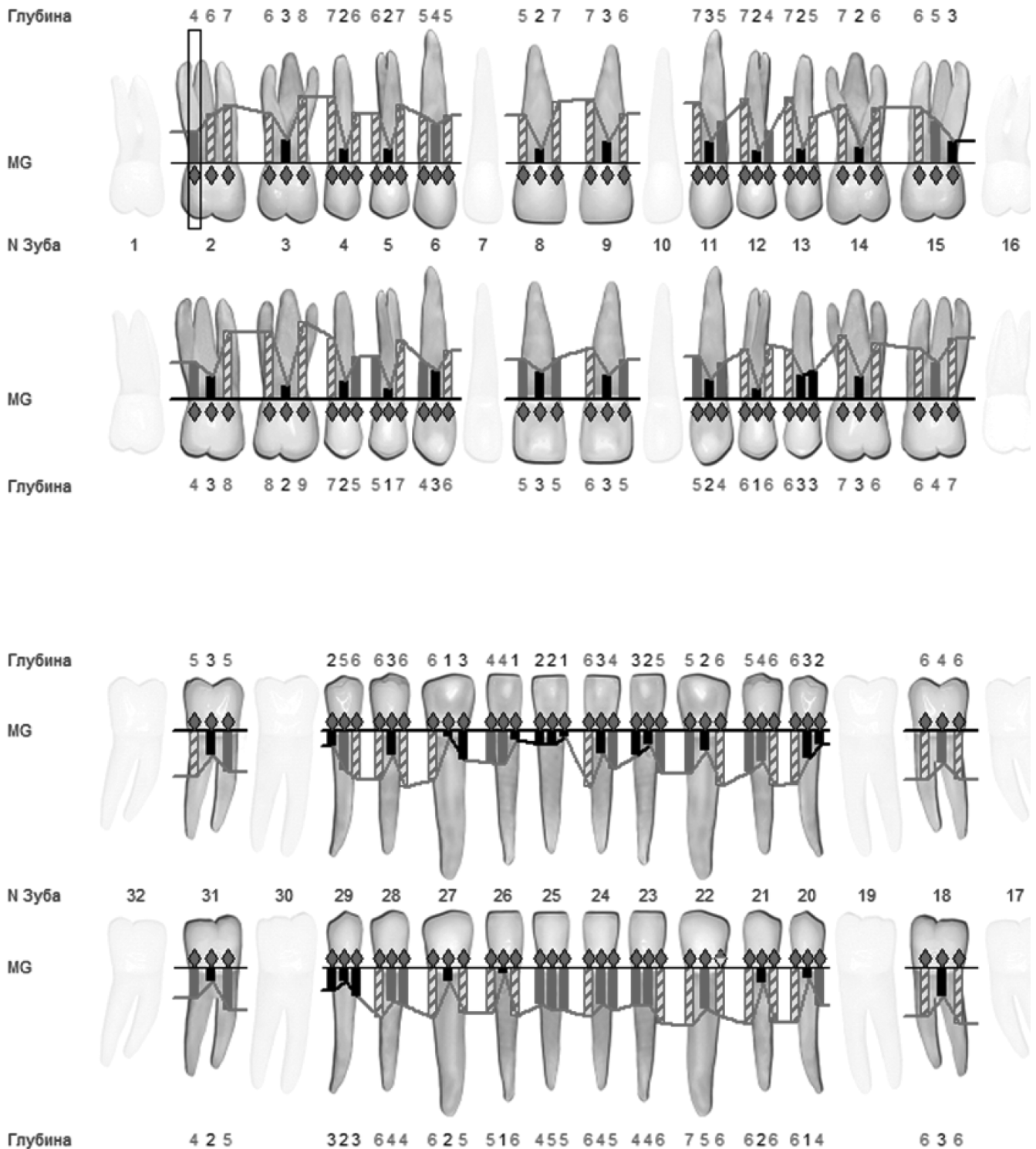


Рис. 2. Результат диагностики Florida Probe на момент обращения

движения с легким нажимом на зуб. На язычной и вестибулярной поверхностях движения были косыми, на проксимальных — вертикальными. Для более качественной обработки поверхностей корней использовались последовательно все степени абразивности от грубой до супертонкой.

Обработка корня, проводившаяся с системой увеличения  $\times 3,5$ , прекращалась, как только исследуемая поверхность казалась гладкой и чистой по визуальной и тактильной оценке с помощью пародонтального зонда Explorer.

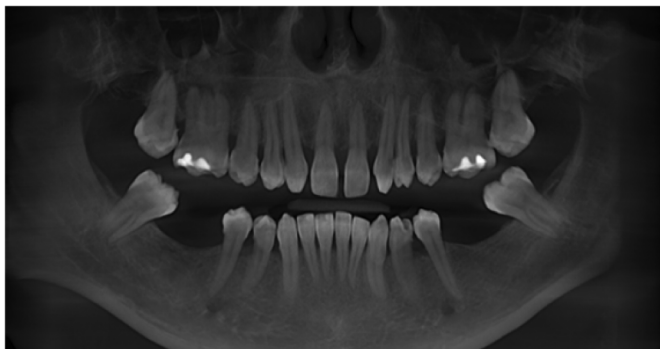


Рис. 3. КЛКТ на момент обращения в клинику

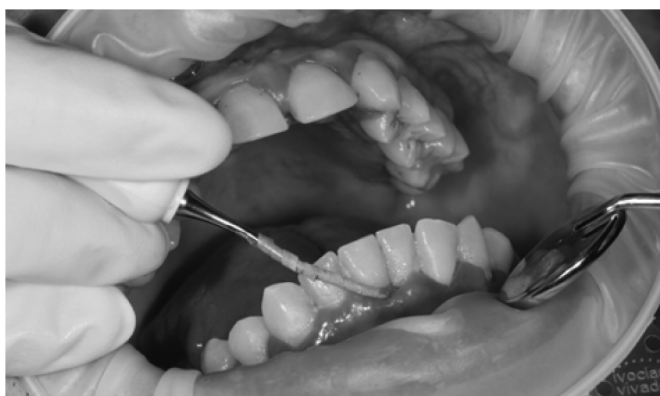

Рис. 4. Сглаживание поверхности корня с помощью сменной абразивной насадки на кюрету Греси

Пациенту рекомендовалось домашнее использование хлоргексидина биглюконата 0,05% в виде ротовых ванночек: 3 раза в день по 30 секунд после еды в течение 7–10 дней. После второго этапа лечения пациенту был назначен контрольный осмотр через 7 дней, 14 дней, месяц и оценка заживления тканей пародонта через 3 месяца. В эти же посещения проводилась оценка и коррекция навыков самостоятельной гигиены при необходимости.

По результатам повторной диагностики Florida Probe мы получили стабилизацию процесса (рис.5). Десна приобрела бледно-розовый цвет. Средняя глубина пародонтальных карманов составляла 4 мм, участки кровоточивости составляли не более 10%. Индекс зубного налета по Силнесс-Лое — 0,7. Индекс кровоточивости Мюллеманна — 1. По совокупным данным рентгенограммы через 12 месяцев после проведенного лечения отмечалась положительная динамика состояния костных структур пародонта, свидетельствующая о снижении активности воспалительно-деструктивного процесса.

Это позволило перевести пациента на поддерживающее пародонтологическое лечение, на этапах которого проводился активный мониторинг и профессиональные гигиены каждые 3 месяца. При этом рецидивов заболевания за 12 месяцев не наблюдалось.

Стоит отметить, что данный пациент имел высокую комплаентность к лечению, строго соблюдал все рекомендации специалистов и являлся на все контрольные осмотры.

Через 12 месяцев после комплексного лечения и активного мониторинга на ППЛ у пациента отмечалась стабилизация процесса:

- пациент не испытывал трудностей при проведении индивидуальной гигиены, приеме пищи и общении;
- маргинальный край десны стал бледно-розового цвета, кровоточивость составляла не более 10 %;
- отсутствовал неприятный запах изо рта;
- не наблюдалось признаков прогрессирования деструкции костной ткани альвеолярных отростков в области зубов на верхней и нижней челюстях по данным КЛКТ.

#### Заключение

Предложенный вариант лечения воспалительных заболеваний пародонта при помощи сменной абразивной насадки на кюрету Греси оказался действенным, удобным в исполнении, финансово посильным и эффективным.

Среди клинических критериев эффективности обработки поверхности корня нами анализировались: 1) степень повреждения мягких тканей пародонта непосредственно после обработки поверхности корня; 2) гладкость поверхности корня с помощью пуговчатого пародонтального зонда. В более короткие сроки улучшились клинические показатели. Постоперационный период у пациента протекал гладко, пациент отмечал уменьшение боли на второй день, на третий день исчезли гиперемия и отечность десны. Технический результат достигается тем, что при применении данной насадки на кюрету Греси процедура поддесневой инструментации становится менее инвазивной (травматичной), а поверхность корня более гладкой.

Помимо этого, успех и продолжительность результата лечения агрессивных форм пародонтита во многом зависят от ранней диагностики заболевания, планирования комплексного лечения и мотивации пациента.

*Конфликт интересов. Авторы заявляют об отсутствии явного или потенциального конфликта интересов, связанного с публикацией статьи.*

*Финансирование. Исследование не имело спонсорской поддержки.*



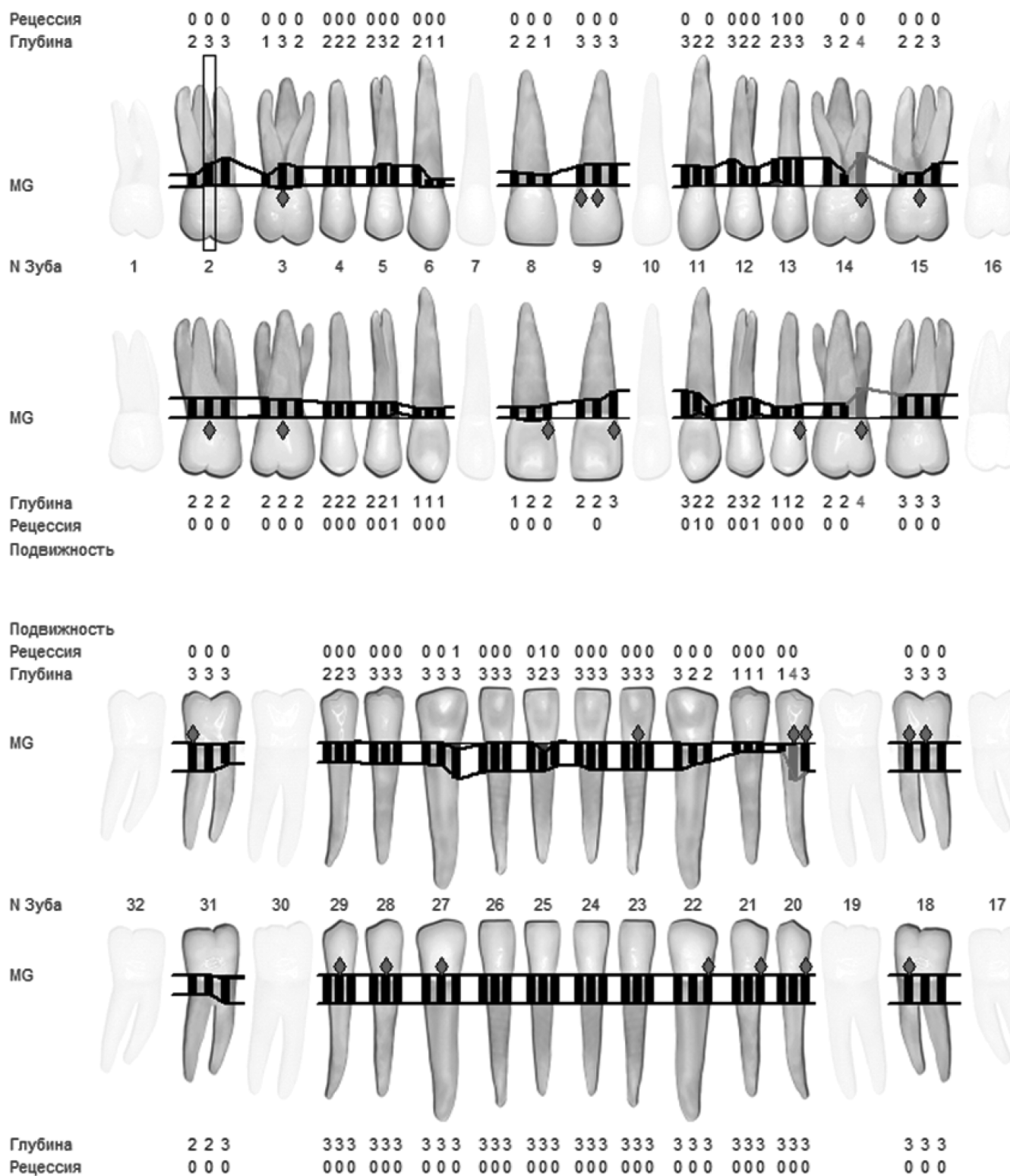


Рис. 5. Результат диагностики Florida Probe через 3 месяца после лечения

---

ЛИТЕРАТУРА

1. Llanos AH, Silva CGB, Ichimura KT, Rebeis ES, Giudicissi M, Romano MM, Saraiva L. Влияние агрессивного пародонтита и хронического пародонтита на качество жизни, связанное со здоровьем полости рта. *Braz Oral Res.* 2018;32:e006. doi: 10.1590/1807-3107bor-2018.vol32.0006. Epub 2018 Фев 8. PMID: 29451591.
2. Kinane DF, Stathopoulou PG, Papapanou PN. Periodontal diseases. *Nat Rev Dis Primers.* 2017 Jun;3:17038. <https://doi.org/10.1038/nrdp.2017.38> <https://doi.org/10.1038/nrdp.2017.38>
3. Kulkarni C, Kinane DF. Host response in aggressive periodontitis. *Periodontol 2000.* 2014 Jun;65(1):79–91. <https://doi.org/10.1111/prd.12017> <https://doi.org/10.1111/prd.12017>
4. Леонова Е.В., Абрамова Н.Е., Туманова С.А., Пастухова А.С. Научно-практический журнал Институт Стоматологии №1 (78), апрель 2018, стр. 34-36.
5. Chaurasia PD, Chandrashekara Rao DP, Bhowmik E. Various Treatment Modalities in Aggressive Periodontitis. *Contemp Clin Dent.* 2019 Oct-Dec;10(4):672–675. doi: 10.4103/ccd.ccd\_156\_19. PMID: 32792829; PMCID: PMC7390414.
6. Murakami S., MiliBL, Mariotti A, Chapple ILC. Dental Plaque Caused by Dental PlaqueGum Disease. *J Periodontol.* 2018;89(Appendix 1):C17-C27. <https://doi.org/10.1002/JPER.17-0095>
7. Sanz, M., Baumer, A., Buduneli, N., Dommisch, H., Farina, R., Kononen, E., ... Winkel, E. (2015). Effect of professional mechanical plaque removal on secondary prevention of periodontitis and the complications of gingival and periodontal preventive measures: Consensus report of group 4 of the 11th European Workshop on Periodontology on effective prevention of periodontal and peri-implant diseases. *Journal of Clinical Periodontology*, 42(Suppl 16), S214–220. <https://doi.org/10.1111/jcpe.12367>
8. Jana A, Chakraborty A, Pal TK, Datta S. Profilometric analysis of root surfaces after using various polishing agents. *J Indian Soc Periodontol.* 2016 Jan-Feb;20(1):22-7. doi: 10.4103/0972-124X.168485. PMID: 27041833; PMCID: PMC4795128.
9. Xing R, Lyngstadaas SP, Ellingsen JE, Taxt-Lamolle S, Haugen HJ. The influence of surface nanoroughness, texture and chemistry of TiZr implant abutment on oral biofilm accumulation. *Clin Oral Implants Res.* 2015;26:649–56.
10. Sanz, M, Herrera, D, Kerschull, M, et al; On behalf of the EFP Workshop Participants and Methodological Consultants. Treatment of stage I–III periodontitis—The EFP S3 level clinical practice guideline. *J Clin Periodontol.* 2020; 47: 4–60. <https://doi.org/10.1111/jcpe.13290>

---

© Романова Рината Олеговна (rinatka.96@mail.ru); Куряев Ислам Ильясович; Зюлькина Лариса Алексеевна  
Журнал «Современная наука: актуальные проблемы теории и практики»