

ВЗАИМОСВЯЗЬ МИКРОСТРУКТУРНЫХ ПОКАЗАТЕЛЕЙ ЦЕРЕБРАЛЬНЫХ ПУЧКОВ БЕЛОГО ВЕЩЕСТВА С УРОВНЕМ ВНИМАНИЯ МАЛЬЧИКОВ 9–15 ЛЕТ ПО ДАННЫМ ДМРТ

THE RELATIONSHIP OF MICROSTRUCTURAL PARAMETERS OF CEREBRAL WHITE MATTER BUNDLES WITH THE ATTENTION OF BOYS AGED 9–15 YEARS ACCORDING TO DMRI

I. Chadova

Summary. An improvement in attention indicators (increased accuracy and reduced response time) was found for male schoolchildren aged 9–15 years with an increase in fractional anisotropy (myelination and axon level) of the corpus callosum and the first segment of the superior longitudinal fasciculus (SLF₁), registered by dMRI. For the corpus callosum, such results were obtained when performing lighter tasks, for the SLF₁ — when performing tasks of increased complexity.

Keywords: diffusion-weighted MRI, fractional anisotropy, men, attention, bundles of white matter.

Чадова Инна Николаевна

К.б.н., доцент, ФГАОУ ВО «Северо-Кавказский федеральный университет»
innachadova@yandex.ru

Аннотация. В ходе работы установлено улучшение показателей внимания (повышение точности и уменьшение времени ответа) школьников мужского пола 9–15 лет при повышении фракционной анизотропии (миелинизация и уровень аксонов) мозолистого тела и первого сегмента верхнего продольного пучка (ВПП₁), зарегистрированной методом дМРТ. Для мозолистого тела такие результаты получены при выполнении более легких заданий, для ВПП₁ пучка — при выполнении заданий повышенной сложности.

Ключевые слова: диффузионно-взвешанная МРТ, фракционная анизотропия, лица мужского пола, внимание, пучки белого вещества.

Внимание — важнейшая составляющая психической познавательной деятельности, связанная с сосредоточением на каком-либо предмете или явлении, а также неотъемлемый компонент рабочей памяти, позволяющий оперировать информацией в короткие промежутки времени. Уровень развития данной функции оказывает влияние как на интеллектуальные, так и на эмоционально-поведенческие характеристики человека [1].

В настоящее время среди подрастающего поколения с высокой частотой — в 80 % случаев отмечается снижение способности к концентрации внимания, проявляющееся особенно выражено в школьный период, связанный с возрастающей когнитивной нагрузкой. Это негативным образом сказывается на успеваемости учеников, их поведенческих реакциях и, как следствие, снижает качество образования [2].

Кроме того, школьный период приходится на возрастные этапы (младший школьный и подростковый), отличающиеся повышенной нейропластичностью, в течение которых под влиянием мотивационной сферы, интенсивности интеллектуальной нагрузки формируются и закрепляются основные когнитивные навыки, в том числе способность к концентрации внимания [3]. Следовательно, недостаточный уровень развития внимания в соответствующий период будет негативно влиять на его показатели в дальнейшем.

В этой связи, глубокое изучение механизмов и структур, лежащих в основе реализации данной функции, особенно на этапах ее становления, представляется весьма важным, в том числе для разработки профилактических мероприятий (например, в виде тренингов).

К числу подобных структур, наряду с областями головного мозга, ответственными за выполнение определенных задач в рамках реализации процесса внимания, относятся функционально объединяющие их пучки белого вещества: двусторонние верхний продольный пучок, включающий три сегмента (ВПП1, ВПП2, ВПП3), дугообразный пучок (ДП) и мозолистое тело [4].

Для оценки уровня микроструктурного развития белого вещества головного мозга в настоящее время применяют неинвазивный метод диффузионно-взвешенной магнито-резонансной томографии (дМРТ), позволяющий количественно измерить диффузию молекул воды в биологических тканях, с учетом ее ограничения многочисленными препятствиями (стенки клеток, нейронные тракты). На основе измерения тензора диффузии определяется вектор ее максимального направления и благодаря использованию специализированных программ генерируется информация о геометрическом строении пучков белого вещества головного мозга, а также производится их 3D-визуализация. Затем рассчитываются значения фракционной анизотропии, которая соглас-

но более ранним исследованиям [5], отражает количественный уровень аксонов и степень миелинизации белого вещества.

Большинство работ, посвященных оценке связи степени микроструктурного развития пучков белого вещества (по данным дМРТ) с уровнем внимания, касаются преимущественно лиц зрелого возраста [3,6]. В свою очередь отмечается дефицит подобных исследований, проведенных в отношении лиц школьного возраста, особенно с учетом полового аспекта.

Таким образом, цель работы: выявление корреляционных связей между уровнем фракционной анизотропии мозолистого тела, ВПП_{1,2,3'}, ДП лиц мужского пола 9–15 лет и показателями (времени и точности ответа) их внимания.

Материалы и методы

В исследовании приняли участие лица мужского пола 9–15 лет ($n=18$). Регистрация МРТ производилась на высокопольном магнито-резонансном томографе GE Healthcare Brivo MR355 (напряженность магнитного поля 1,5 Т). Протокол исследования включал в себя T2, T1 импульсные последовательности, а также диффузионно-тензорную последовательность (DTI) для оценки трактов и вычисления значений фракционной анизотропии со значение b-фактора 0 с/мм² и 1000 с/мм², изотропным вокселем — 5 мм. Диффузия воды измерена по 12 направлениям. Полученные при регистрации МРТ изображения обрабатывались на рабочей станции AW VolumShare 5 с использованием программных приложений Viewer, Reformat и Ready View. Дальнейшая обработка происходила с применением программы OsiriX v5.8.2 в приложении DTImap для построения карт на основе фракционной анизотропии, Diffusion Toolkit — для вычисления диффузионного тензора; «Trackvis» — для построения 3D изображения нервных трактов и определения коэффициента фракционной анизотропии (рис. 1).

Для оценки уровня зрительного внимания (время реакции и точность ответов) выбран видоизмененный 1-back тест — colour matching task (CMT) [7]. Это обусловлено тем, что CMT активизирует сразу три составляющие внимания: бдительность, ориентировочную реакцию и исполнительный контроль, что способствует получению наиболее объективных и точных результатов в отношении данной функции.

Тестирование осуществлялось с использованием стандартного персонального компьютера. Испытуемым предлагалось наиболее быстро и точно сопоставить представленные на мониторе в виде воздушных шаров цветовых наборов на текущем и последующем слайде на каждом этапе исследования с игнорированием отвле-

кающих зеленых и синих шаров (сигналов — дистракторов). Время демонстрации каждого слайда составляло 3 секунды с интервалом 1 с. Испытуемые инструктировались нажимать клавишу (·), если цвета предыдущего и текущего рисунков совпадали, либо клавишу (/) в противоположном случае. Неверные ответы или ответы, представленные позднее предъявления стимула, не засчитывались.

Тест включал 6 блоков заданий, соответствующих 6-ти уровням сложности, каждый из которых включал по 8 стимулов (слайдов). Сложность заданий последовательно возрастала от 1 к 6: переход от одного уровня сложности к другому сопровождался увеличением количества цветов на 1.

Каждый блок заданий испытуемые выполняли по 4 раза. При этом фиксировалось время ответа и его точность. Точность внимания для каждого отдельного блока заданий вычислялась, как отношение всех правильно выполненных за 4 попытки заданий к максимальному числу верных ответов.

Статистическая обработка результатов осуществлялась с использованием STATISTICA 10.0., включала корреляционный анализ, проводимый между значениями фракционной анизотропии пучков белого вещества школьников и показателями их внимания (времени и точности ответа), установленными для каждого уровня сложности (1–6).

Результаты и обсуждение

В ходе исследования выявлено улучшение показателей внимания школьников — повышение точности и снижение времени ответа на фоне роста фракционной анизотропии в ВПП₁ пучке и в разных сегментах мозолистого тела, отражающей количественный уровень аксонов и степень миелинизации [5].

Рассмотрим полученные результаты более детально в отношении топографии установленных связей и уровней сложности заданий, при выполнении которых они обнаружены.

Точность ответов лиц мужского пола 9–15 лет возрастала на фоне повышения фракционной анизотропии в колоне, стволе, больших и малых щипцах мозолистого тела при ответе на задания самого простого — первого уровня сложности. Увеличение данного показателя в больших щипцах, диффузно объединяющих затылочные области обоих полушарий головного мозга [8], также сопровождалось повышением точности выполнения заданий 2-го и 3-го уровней сложности. Это согласуется с относительно недавно полученными данными об участии затылочных областей в реализации эндогенного внимания [9].

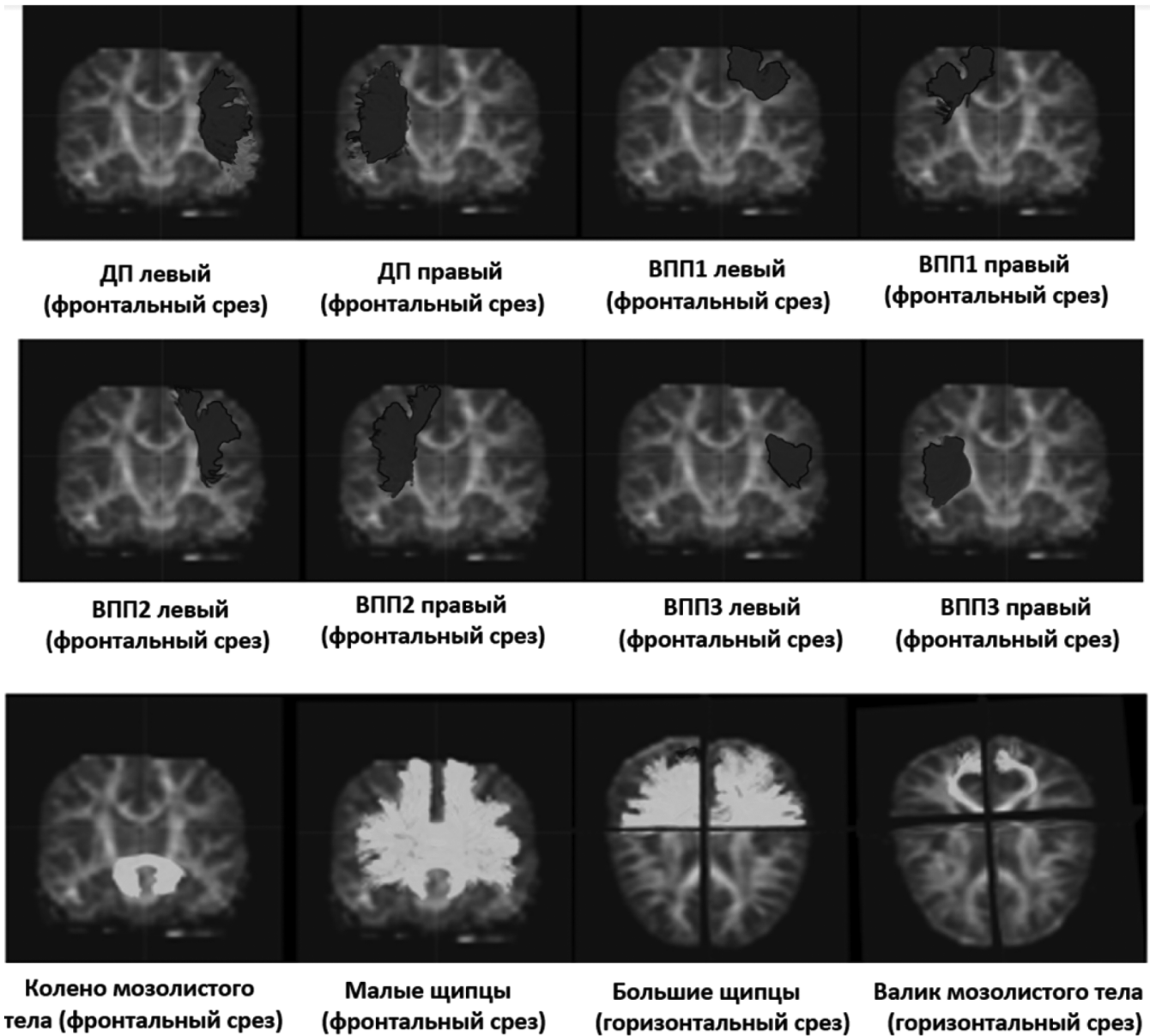


Рис. 1. Трехмерная визуализация пучков белого вещества головного мозга на основе дМРТ
 (ВПП₁ — верхний продольный пучок; ВПП₂ — верхний продольный пучок;
 ВПП₃ — верхний продольный пучок (третий сегмент); ДП — дугообразный пучок)

В свою очередь улучшение показателей внимания при возрастании фракционной анизотропии в колене и в малых щипцах мозолистого тела, связывающих фронтальные области обеих гемисфер [8], отражает активизацию «передней системы внимания» [10], ответственной за исполнительную функцию, определение цели задачи и разрешение конфликта между конкурирующей информацией. Похожие результаты, установленные с большей степенью статистической значимости в отношении ствола мозолистого тела, указывают на участие функционально объединяемых им аналогичных задних частей лобных долей и теменных долей обоих полушарий головного мозга в рассматриваемом процессе.

Однако при выполнении испытуемыми более сложных заданий подобных связей в отношении мозолистого тела не обнаружено, зато они получены для левого ВПП₁ пучка — при прохождении тестовых заданий 5-го уровня сложности. Так как ВПП₁ пучок функционально объединяет верхнюю лобную извилину, вовлеченную в проверку принятия решений [11], с верхней теменной областью, связанной с ориентационным вниманием [10], можно прийти к выводу, что задания соответствующего уровня требуют большего контроля внимания. Это объясняет то, что на фоне возрастания фракционной анизотропии данного пучка наряду с повышением точности отмечается также увеличение времени ответа, вероятно, отражающее более длительную когнитивную обработку поступившей информации.

Таблица 1.

Корреляции ($p < 0,05$) между значениями фракционной анизотропии церебральных пучков белого вещества и значениями показателей внимания (точностью и временем ответа) лиц мужского пола 9–15 лет

Пучки бел. в-ва	Большие щипцы	Малые щипцы	Колено мозол. тела	Ствол мозол. тела	ВПП ₁ лев.	ВПП ₁ пр.	ВПП ₂ пр.	ДП пр.
Уровни сложности	Точность ответа							
	1	0,62	0,71	0,58	0,71			
	3	0,64						
	4	0,63						
	5				0,57			
	Время ответа							
	1	-0,62	-0,61	-0,62	-0,61	-0,68	-0,7	
	5					0,63	0,62	0,7

($p < 0,05$)

ВПП₁ — верхний продольный пучок (первый сегмент); ВПП₂ — верхний продольный пучок (второй сегмент); ВПП₃ — верхний продольный пучок (третий сегмент); ДП — дугообразный пучок; лев. — левый; пр. — правый

Полученные результаты, по всей видимости, демонстрируют различные стратегии, лежащие в основе внимания лиц мужского пола 9–16 лет: участие мозолистого тела в выполнение заданий, не требующих большого объема внимания и, напротив, вклад ВПП1 пучка в реализацию сложных когнитивных задач, для которых необходима значительная его концентрация. Можно предположить, что среди других рассматриваемых комиссур, вовлеченных в процессы внимания, мозолистое тело, являясь срединной, а значит наиболее рано формирующейся церебральной структурой [3,4], первой в ходе онтогенетического развития на свойственном для нее уровне, обеспечивает их реализацию. Это подтверждают данные о влиянии недоразвитости мозолистого тела на возникновение синдрома дефицита внимания и гиперактивности у мальчиков младшего школьного возраста [12]. Тот факт, что повышение микроструктурной зрелости рассматриваемого церебрального компонента никак не отражается на выполнении сложных заданий, может объясняться тем, что данная структура в каком-то смысле является помехой для реализации некоторых когнитивных задач, обеспечение которых требует независимого друг от друга функционирования полушарий головного мозга лиц мужского пола. Согласно С.У. Tang (2010), это обусловлено тем, что одновременное участие в подобных задачах у мужчин обоих полушарий, осуществляемое благодаря мозолистому телу, приводит к их конкуренции между собой и, соответственно, к снижению когнитивных показателей [4].

В этой связи, вовлеченные в функцию внимания двусторонние пучки белого вещества, не имеющие между собой межполушарных связей, по всей видимости, спо-

собствуют более успешному ее осуществлению. Вероятно поэтому ВПП₁ пучок, достигая необходимого уровня развития для полноценного включения в процессы внимания, оказывается наиболее эффективным для решения сложных когнитивных задач.

Таким образом, полученные в ходе исследования результаты продемонстрировали улучшение зрительного внимания лиц мужского пола 9–15 лет при выполнении заданий легкой и средней степени сложности на фоне повышения микроструктурной зрелости (увеличение фракционной анизотропии) почти во всех компонентах мозолистого тела. По всей видимости, такие данные отражают когнитивные стратегии, основанные на тесном межполушарном взаимодействии, предположительно, характерном для ранних периодов онтогенетического развития мальчиков, что делает их неуспешными при выполнении более сложных заданий. В отношении последних, наибольшую эффективность показал ВПП₁ пучок, повышению микроструктурных характеристик которого сопутствовало улучшение показателей внимания. Вероятно, стратегии, связанные с вовлечением в процессы внимания лиц мужского пола двусторонних латеральных, не оказывающих друг на друга в процессе когнитивной деятельности конкурирующего влияния комиссур, являются более зрелыми и, соответственно, более результативными для выполнения сложных заданий. Однако для подтверждения этого и для получения более подробной информации необходимы дальнейшие исследования, проведенные в менее широких возрастных диапазонах с использованием большей выборки испытуемых.

ЛИТЕРАТУРА

1. Ohtani T., Nestor P.G., Bouix S., Newell D., Melonakos E.D., Mccarley R.W., Shenton M.E., Kubicki M. Exploring the neural substrates of attentional control and human intelligence: diffusion tensor imaging of prefrontal white matter tractography in healthy cognition // *Neuroscience*. 2017. No.10 (1). PP. 52–60.
2. Chutko L.S., Surushkina S.Yu. Typology of impaired attention in children and related behavioral disorders. *Zhurnal Nevrologii i Psikhiiatrii imeni S.S. Korsakova*. 2020. No. 120(2). PP.120–124. (In Russ.).
3. Geeraert B., Reynolds J., Lebel C. Diffusion imaging perspectives on brain development in childhood and adolescence. // *Oxford handbook on developmental cognitive neuroscience*. Oxford University Press. 2019. PP. 1–40.
4. Tang C.Y., Eaves E.L., Ng J.C., Carpenter D.M., Mai X., Schroeder D.H., Condon C.A., Colom R., Haier R.J. Brain networks for working memory and factors of intelligence assessed in males and females with fMRI and DTI // *Intelligence*. 2010. No. 38. PP. 293–303.
5. Tokariev, M., Vuontela, V., Lönnberg, P., Lano, A., Perkola, J., Wolford, E., Andersson, S., Metsäranta, M., & Carlson, S. Altered working memory-related brain responses and white matter microstructure in extremely preterm-born children at school age // *Brain and Cognition*. 2019. No. 136. PP. 1–14.
6. Левашкина И.М., Серебрякова С.В., Ефимцев А.Ю. Диффузионно-тензорная МРТ. Современный метод оценки микроструктурных изменений вещества головного мозга (обзор литературы) // *Вестник СПбГУ*. 2016. No. 11(4). PP. 39–54.
7. Owen A.M., McMillan K.M., Laird A.R., Bullmore E. N-back working memory paradigm: Ameta-analysis of normative functional neuroimaging studies // *Human Brain Mapping*. 2005. No. 25. PP. 46–59.
8. Добрынина Л.А., Кремнева Е.И., Шамтиева К.В., Гейнц А.А., Филатов А.С., Трубицына В.В., Бициева Э.Т., Бырочкина А.А., Ахметшина Ю.И., Максимов И.И., Кротенкова М.В. Нарушение микроструктурной целостности мозолистого тела по данным диффузионной МРТ как предиктор прогрессирования церебральной микроангиопатии. *Журнал неврологии и психиатрии им. С.С. Корсакова*. 2023;123(11):95–104.
9. Beffara B, Hadj-Bouziane F, Hamed SB, Boehler CN, Chelazzi L, Santandrea E, Macaluso E. Dynamic causal interactions between occipital and parietal cortex explain how endogenous spatial attention and stimulus-driven salience jointly shape the distribution of processing priorities in 2D visual space. *Neuroimage*. 119206. PMID 35427770 DOI: 10.1016/j.neuroimage.2022.119206
10. Posner MI, Petersen SE. The attention system of the human brain. *Annual Rev Neuroscience*. 1990;13(1):25–42.
11. Kamali A., Flanders A.E., Brody J., Hunter J.V., Hasan K.M., Tracing Superior Longitudinal Fasciculus Connectivity in the Human Brain using High Resolution Diffusion Tensor Tractography // *Brain Struct. Funct.* 2014. No. 219(1). PP. 269–81.
12. Cao Q., Sun L., Gong G., Lv Y., Cao X., Shuai L., Zhu C., Zang Y., Wang Y. The macrostructural and microstructural abnormalities of corpus callosum in children with attention deficit/hyperactivity disorder: A combined morphometric and diffusion tensor MRI study // *Brainresearch*. 2010. No. 1310. PP. 172–180.
13. Чадова И.Н. Динамика электроэнцефалографии женщин в течение репродуктивного периода онтогенеза // *Научное обозрение*. 2014. No. 1. PP. 145–150.
14. Vodolazhskaya M.G., Vodolazhskii G.I., Chadova I.N. Detailed Studies of Ontogenetic Changes in EEG Parameters in Men and Women during the Reproductive Period // *Neuroscience and Behavioral Physiology*. 2016. No. 46 (8). PP. 926–933.

© Чадова Инна Николаевна (innachadova@yandex.ru)

Журнал «Современная наука: актуальные проблемы теории и практики»