

ИММУНОГИСТОХИМИЧЕСКИЕ ПРЕДПОСЫЛКИ
ВОЗНИКНОВЕНИЯ ЛЕЙОМИОМЫ

Малай Дмитрий Александрович

ФГБОУ ВО Кубанский государственный
медицинский университет Минздрава России
malaydmitry@gmail.comIMMUNOHISTOCHEMICAL
PREREQUISITES FOR THE APPEARANCE
OF LEIOMYOMA

D. Malay

Summary. Uterine leiomyoma is a hormone-dependent benign tumor that arises from smooth muscle cells (SMCs) of the myometrium. Surgical treatment of this pathology consists of its removal — myomectomy (ME) or uterine artery embolization (UAE). The effectiveness of these types of surgical interventions remains insufficiently high. Despite the latest surgical treatment concepts, the risk of recurrence of uterine leiomyoma remains relevant. According to data from literature sources [1–4], a favorable outcome after surgical interventions ranges from 15 to 50 %, and the frequency of new ones performed due to relapses ranges from 17 to 37 %. This type of tumor is accompanied by the release of a corresponding number of immunohistochemical protein markers: proliferation marker (Ki-67), vascular endothelial growth factor (VEGF), progesterone receptors (PgR) and estrogen receptors (ER), proto-oncogene p16, antioncogene p53 and smooth muscle actin. Evaluation of the expression of these elements allows one to clearly identify a recurrent form of uterine leiomyoma. In addition, the medical literature [3–5] describes other etiological risk factors that predispose to recurrence of leiomyoma: the patient's age, concomitant gynecological diseases (including pelvic inflammatory diseases), a history of childbirth, the patient's cardiometabolic profile, use of oral contraceptives, hormonal disorders, premenopausal status, etc. Taking into account the above factors makes it possible to identify in advance the likelihood of recurrence and prescribe competent treatment, taking into account the etiology.

Keywords: leiomyoma, relapse, risk factors, vascular endothelial growth factor (VEGF), progesterone receptors (PgR) and estrogen receptors (ER), p16 proto-oncogene, p53 antioncogene, SMC-actin.

Актуальность работы

Выявление зависимости экспрессии гистохимических маркеров и частоты рецидивирования позволит прогнозировать постоперационные осложнения и, потенциально, позволит открыть новые возможности в ранней диагностике лейомиомы.

Цель: выявить прогностические факторы рецидива лейомиомы после миомэктомии (МЭ) и эмболизации маточных артерий (ЭМА).

После осуществления миомэктомии (МЭ) и эмболизации маточных артерий (ЭМА) существует вероятность рецидива лейомиомы матки, т.к. этиологическая при-

Аннотация. Лейомиома матки — гормонозависимая доброкачественная опухоль, которая возникает из гладкомышечных клеток (ГМК) миометрия. Оперативное лечение данной патологии заключается в ее удалении — миомэктомии (МЭ) или эмболизации маточных артерий (ЭМА). Эффективность данных видов хирургического вмешательства остается недостаточно высокой. Несмотря на новейшие хирургические концепции лечения риск возникновения рецидива лейомиомы матки остается актуальным. Согласно данным из источников [1–4], благоприятный исход после проведенных хирургических вмешательств составляет от 15 до 50 %, а частота вновь проведенных по поводу возникновения рецидивов — от 17 до 37 %. Данный вид опухоли сопровождается выделением соответствующего ряда иммуногистохимических белков-маркеров: маркер пролиферации (Ki-67), сосудисто-эндотелиального фактора роста (VEGF), рецепторы к прогестерону (PgR) и эстрогену (ER), протоонкоген p16, антионкоген p53 и гладкомышечный актин. Оценка экспрессии данных элементов позволяет заведомо выявить рецидивирующую форму лейомиомы матки. Кроме того, в медицинской литературе [3–5] описываются другие этиологические факторы риска, предрасполагающие к рецидивированию лейомиомы: возраст пациентки, сопутствующие гинекологические заболевания (в том числе воспалительные заболевания органов малого таза), роды в анамнезе, кардиометаболический профиль пациентки, употребление оральных контрацептивов, гормональные нарушения, пременопаузальный статус и др. Учет вышеперечисленных факторов позволяет заранее выявить вероятность рецидива и назначить грамотное лечение, с учетом этиологии.

Ключевые слова: лейомиома, рецидив, факторы риска, сосудисто-эндотелиальный фактор роста (VEGF), рецепторы к прогестерону (PgR) и эстрогену (ER), протоонкоген p16, антионкоген p53, ГМК-актин.

чина конкретного случая могла быть не выявлена и не устранена. Исходя из данных литературы [1–4], благоприятный исход такого оперативного лечения без шанса возникновения рецидивов составляет от 15 до 50 %, а частота вновь проведенных хирургических вмешательств по поводу возникновения рецидивов — от 17 до 37 %. Чтобы заранее предупредить возникновение повторного возникновения лейомиомы матки, необходимо учитывать ряд иммуногистохимических маркеров, факторы риска и установление определенной этиологической причины рецидивирования.

Имуногистохимия — метод распознавания определенного белка — иммуногистохимического маркера

(ИГМ) путем обработки гистологических препаратов мечеными антителами, которые выявляют антигены, в данном случае тканеассоциированные белки. С диагностической точки зрения можно выделить несколько маркеров, которые могут свидетельствовать о рецидиве лейомиомы матки.

Фактор роста эндотелия сосудов (VEGF) — специфический белок, который вырабатывается большинством клеток для запуска системы ангиогенеза — роста новых сосудов в уже существующей сосудистой системе. Маркеры VEGF образуют кровеносную систему, вокруг дезоксигенированной ткани в случае, когда наблюдается генерализованная или локальная сосудистая недостаточность. Следует заметить, что инвазивный рост любой опухоли с разрушением базальной мембраны ткани сопровождается образованием новых сосудов вокруг неё, т.к. для активного роста опухоли требуется кислород и питательные вещества, что и приводит к повышенной выработке фактора роста эндотелия сосудов (VEGF). Поэтому оценка экспрессии этого белка служит одним из критериев иммуногистохимии рецидива лейомиомы матки.

Ki-67 — ядерный белок, имеющий две полипептидные цепи с молекулярной массой 345 и 395 кДа, который связан с клеточной пролиферацией и экспрессируется в фазах митотического цикла S, G1, G2, и M, кроме G0[5]. Ki-67 образует молекулярный димер, связанный с 10-й хромосомой. Этот белок показывает количество делящихся опухолевых клеток в процентарном соотношении. Маркер Ki-67 можно использовать для прогноза опухолевого заболевания и ответа патологии на химиотерапевтическое лечение. Предотвращает сворачивание хромосом в единую массу хроматина, образуя стерический барьер и барьер электростатического заряда: белок обладает высоким суммарным электрическим зарядом и действует как поверхностно-активное вещество, рассеивая хромосомы и придавая независимую подвижность [6–7]. Однако этот фактор недолговечен — он деградирует через 1–2 часа после синтеза. Поскольку экспрессия Ki-67 не имеет достаточного времени и количества для накопления в стационарных клетках, можно предположить, что антитела против этого белка могут появляться только в клетках, находящихся в процессе деления.

Рецептор прогестерона (PgR) и рецептор эстрогена (ER) располагаются на многих клетках различных тканей и органов и являются родственными стероидными рецепторами. Они способствуют реализации действия эстрогена и прогестерона на клеточную регуляцию метаболизма.

Протоонкоген p16 — белок, который уменьшает деление клеток, замедляя прогрессию клеточного цикла от фазы G1 к фазе S, тем самым действуя супрессорным

эффектом на опухоль. Он кодируется геном CDKN2A. Хромосомные абберации в этом гене могут привести к недостаточному или нефункциональному p16, что ускоряет клеточный цикл и приводит ко многим видам рака.

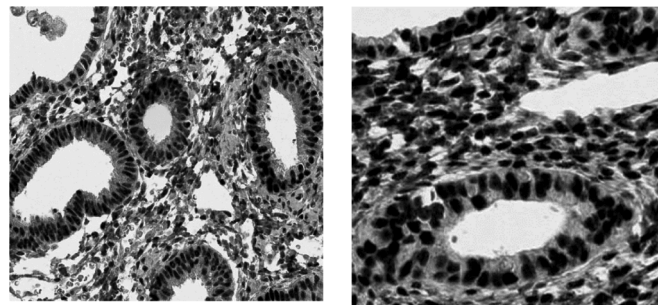


Рис. 1. Рецепторы прогестерона (PgR), рецепторы эстрогена (ER)

Антионкоген p53 — транскрипционный белок, регулирующий клеточный цикл. Действует в качестве супрессора при многих типах опухолей, в частности лейомиомы матки. Этот фактор способен к инициации программы апоптоза и остановке роста в зависимости от типа клетки и воздействующих факторов. Немаловажное значение этого белка заключается в качестве транс-активатора.

Гладкомышечный актин (ГМК-актин) — глобулярный сократительный белок, являющихся главным компонентом микрофиломентной системы гладкомышечной клетки. По данным литературы [6] известно 6 основных изоформ актина. В иммуногистохимическом анализе антитела к α -актину гладкомышечных клеток миометрия являются одними из наиболее надежных маркеров для определения рецидивирования лейомиомы матки. Наличие клеток перicyтов вокруг сосудистых структур является признаком доброкачественного течения опухоли, в отличие от злокачественного процесса, где количество перicyтарных клеток снижено [6–7]. Высокая экспрессия ГМК-актина наблюдается при умеренной степени пролиферативной формы, где степень экспрессии гладкомышечного актина слабее, или непролиферативной формы лейомиомы матки. Иммуногистохимическое окрашивание антителами против α -актина гладкомышечных клеток миометрия может помочь в идентификации и классификации лейомиом матки [6–7].

Изучение иммуногистохимических данных из источников [7,8] показало, что в миоматозных узлах повышена концентрация Ki-67, VEGF, p16, ER и PgR, которые являются патогенетическими факторами рецидивирования миомы матки. Установлено, что экспрессия фактора роста эндотелия сосудов (VEGF) выше в ткани опухоли рецидивирующего типа, предопределяющая этот процесс. Уровень Ki-67 точно также повышает свою экспрессию, что отражает повышенный пролиферативный потенциал

опухолевых клеток, как и повышенные уровни ER и PgR в миоматозной ткани. Кроме того, повышенная экспрессия перицитов вокруг сосудистых образований говорит нам о доброкачественном течении рецидивирования. Количественная характеристика ГМК-актина тоже увеличивается. Экспрессия антионкогена p53, по-видимому, не имеет существенного значения для этиологии рецидивирующей миомы матки, поскольку статистически значимых различий не наблюдалось. В связи с этим использовать его для диагностики доброкачественных новообразований не представляется возможным.

Морфологически рецидивирующая лейомиома состоит из взаимосвязанных массивов гладкомышечных клеток, которые отличаются фиброзной перегородкой и зоной гиалиноза. В сосудах со стороны эндотелия можно наблюдать утолщенные стенки, возникающие за счет гиперплазии. Кроме того, можно наблюдать сокращение гладких мышц, охватывающих как единичные артериолы, так и мелкие кровеносные сосуды, окруженные грубыми коллагеновыми волокнами, участками гиалиноза и прилегающими тканями, в которых скапливаются гемосидерофаги и гранулы гемосидерина. Наблюдается усиленная экспрессия перицитарных клеток вокруг сосудов. В этих случаях также обнаруживается повышенный уровень ГМК-актина [6–8].

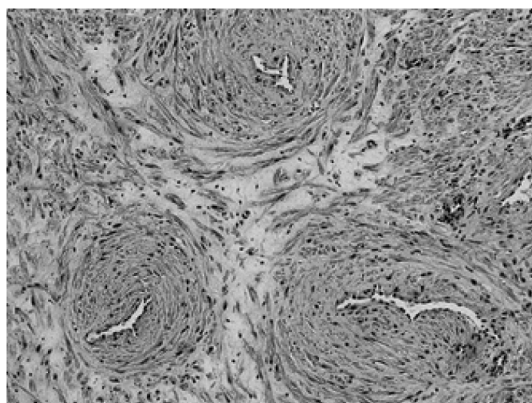


Рис. 2. Микроскопический препарат рецидивирующей лейомиомы матки

Считается, что причиной рецидива лейомиомы может быть целый ряд факторов. К ним относятся неправильное применение гормональных контрацептивов с нарушением соотношения эстрогена и прогестерона, избыточное потребление витамина D, курение у женщин с низким индексом массы тела [8,9], пожилой возраст, пременопаузальное состояние, сопутствующие сердечно-сосудистые патологии, приводящие к недостаточному кровоснабжению матки, наследственная предрасположенность, предшествующие поздние роды и некоторые продукты питания (например, соевое молоко) [10,11]. Кроме того, исследования показали, что

употребление красного мяса может быть одним из факторов риска [11].

Одной из наиболее распространенных причин рецидивирования может являться инсулинорезистентность. Повышенный титр инсулина приводит к увеличению глюкозы и липидов в крови, в частности ЛПОНП и ЛПНП, которые являются основополагающими в патогенезе атеросклероза. В конечном счете инсулинорезистентность приводит к сильнейшим биохимическим нарушениям с формированием метаболического синдрома, определяющий предпосылки возникновения рецидивирования лейомиомы матки на фоне неблагоприятного кардиометаболического профиля у женщин.

Воспалительные заболевания органов малого таза (ВЗОМТ) в 37,8 % случаев выявлены как одни из наиболее фигурирующих протективных факторов рецидивирования лейомиомы матки [12]. У этих женщин обнаружены хламидийная инфекция в 78,1 % случаев, вызванная кокковидными граммотрицательными бактериями *Chlamydia trachomatis*, уреаплазменная инфекция (*Ureaplasma urealyticum*) — в 81,7 % и совокупность некоторых других возбудителей в 79,3 % случаев. Все перечисленные факторы свидетельствуют о немаловажной роли инфекционного процесса в развитии рецидивирования лейомиомы [13].

Некоторые исследователи [9, 14] полагают, что способ выполнения миомэктомии может быть прогностически значимым для рецидива; считается, что использование лапароскопического подхода в данной манипуляции повышает вероятность рецидива опухоли по сравнению с лапаротомией, поскольку во втором случае можно выявить и удалить больше миоматозных узлов.

Исследования показали, что такие препараты, как мифепристон или агонисты гонадотропин-рилизинг-гормона, могут иметь высокое значение для снижения вероятности рецидива лейомиомы матки после миомэктомии. Основным преимуществом мифепристона является его широкий спектр действия и отличная переносимость пациентками. По сравнению с женщинами, принимающими гормональную терапию противозачаточными таблетками (34,7 %), у тех, кто получал мифепристон, частота рецидивов была значительно ниже (8,6 %). Другим возможным вариантом является использование селективных модуляторов прогестероновых рецепторов, в том числе урипристала ацетата (УПА), в качестве эффективных противорецидивных средств [16]. По мнению авторов, УПА может стать достойным аналогом адъювантной терапии. Исследований долгосрочной перспективы противорецидивного эффекта этого препарата не проводилось.

ЛИТЕРАТУРА

1. Адамян Л.В., Киселев С.И., Зурабиани З.Р. Эндоскопия в диагностике и лечении патологии матки. М.; 1997; 1: 200–4.
2. Поротикова И.Е., Адамян Л.В., Гаврилова Т.Ю., Демура Т.А., Козаченко И.Ф., Доброхотова Ю.Э., Асатурова А.В. Особенности хирургического лечения больных миомой матки после ранее перенесенной неэффективной эмболизации маточных артерий и ФУЗ-МРТ абляции. Проблемы репродукции. 2016; 22(3): 45–52.
3. Тоноян Н.М., Козаченко И.Ф., Франкевич В.Е., Чаговец В.В., Адамян Л.В. Рецидивы миомы матки. Современный взгляд на проблемы диагностики, лечения и прогнозирования. Акушерство и гинекология. 2019; 3: 32–8.
4. Караваев Ю.Е., Аскольская С.И., Коган Е.А., Арсланян К.Н., Бурькина П.Н. Прогностические критерии рецидива лейомиомы матки после реконструктивно-пластических операций. Акушерство и гинекология. 2013; 5: 54–7.
5. Коган Е.А., Аскольская С.И., Попов Ю.В., Соломахина М.А., Файзуллина Н.М. Лейомиомы матки больших размеров: патогенетические механизмы роста. Клиническая практика. 2016; 7(1): 22–8.
6. Лысенко О.Н., Ашхаб М.Х., Стрижова Н.В., Бабиченко И.И. Иммуногистохимические исследования экспрессии рецепторов к стероидным гормонам при гиперпластических процессах в эндометрии // Архив патологии. — 2004. — Т. 66, № 2. — С. 7–10.
7. Шрамко С.В., Бондарев О.И., Коваль Е.Ю., Лоскутова Е.Ю., Подтуркина Т.К., Шишеев Е.Ю., Станков А.И., Елдинова О.Г. Биологические маркеры клеточного цикла Ki-67 и Vcl-2 при миоме, аденомиозе и лейомиосаркоме матки. Медицина в Кузбассе. 2019; 18(3): 20–4.
8. Aamir T. Khan, Manjeet Shehmar, Janesh K. Gupta. Uterine fibroids: current perspectives // International Journal of Women's Health, 2014; 6 95–114.
9. Yasushi Kotani, Takako Tobiume, Risa Fujishima, Mamoru Shigeta. Recurrence of uterine myoma after myomectomy: Open myomectomy versus laparoscopic myomectomy // J. Obstet. Gynaecol. Res. (February) 2018, vol. 44, no. 2: 298-302. doi: 10.1111/jog.13519.
10. Stewart EA, Cookson CL, Gandolfo RA, Schulze-Rath R. Epidemiology of uterine fibroids: a systematic review. BJOG 2017; 124:1501–1512. doi: 10.1111/1471-0528.14640.
11. Sparic R., Mirkovic L., Malvasi A., Tinelli A. Epidemiology of uterine myomas: a review // Int J Fertil Steril. 2016; 9(4): 424–435.
12. Кичигин О.А., Арестова И.М., Занько Ю.В. Факторы риска развития миомы матки и качество жизни пациенток, оперированных по поводу миомы матки // Охрана материнства и детства. — 2013. — №2(22). — С. 36–41.
13. Рылеева Ю.В. Миома матки и инфекция: есть ли связь? // Бюллетень медицинских Интернет-конференций. — 2011. — Том 1. — №1. — С.19.
14. Arnaud Fauconnier, Charls Chapron, Katayoun Babaki-Fard, Jean-Bernard Dubuisson. Recurrence of leiomyomata after myomectomy // Human Reproduction Update. 2000. Vol. 6. №6. P. 595–602.
15. Фаткуллин И.Ф., Баканова А.Р. Применение антипрогестинов для профилактики рецидивов после консервативной миомэктомии // Журнал «Акушерство и гинекология». — 2011. — №1.
16. Jacques Donnez, Marie-Madeleine Dolmans. Uterine fibroid management: from the present to the future // Human Reproduction Update. 2016. — PP. 1-22. doi:10.1093/humupd/dmw023.

© Малай Дмитрий Александрович (malaydmitry@gmail.com)

Журнал «Современная наука: актуальные проблемы теории и практики»