

ОПЫТ ПРИМЕНЕНИЯ СТЕКЛОВОЛОКОННЫХ ШИНИРУЮЩИХ МАТЕРИАЛОВ ПРИ ГЕНЕРАЛИЗОВАННОМ ПАРОДОНТИТЕ ПОСЛЕ ОРТОДОНТИЧЕСКОГО ЛЕЧЕНИЯ

EXPERIENCE IN THE USE OF FIBERGLASS SPLINTING MATERIALS FOR GENERALIZED PERIODONTITIS AFTER ORTHODONTIC TREATMENT

N. Vasilyeva
A. Shtorina
S. Fischev
S. Pavlova
A. Sopov
I. Orlova
T. Shishko
A. Fischeva

Summary. Currently, methods of orthodontic bite correction using a brace system require the use of non-removable retainers during the retention period. In case of periodontal diseases due to weakened supporting apparatus of the teeth, this technique is not always effective. Often, as a result of installing a retainer after orthodontic treatment, a relapse occurs in the form of tooth displacement. This occurs due to tooth mobility and bone resorption. In this case, the retainer cannot provide optimal structural rigidity. For this purpose, our study used Dentapreg fiberglass splints, which provide complete long-term stabilization of the dentition or individual groups along the sagittal, in the frontal area, and in some cases, fronto-sagittal stabilization. We performed splinting of teeth after orthodontic treatment for periodontal indications. Our observations have shown that the Dentapreg material is quite resistant to masticatory and occlusal loads and the use of a splint gives a stable result.

Keywords: teeth splinting, generalized aggressive periodontitis, periodontitis.

Васильева Нелли Александровна

Ассистент, Санкт-Петербургский государственный педиатрический медицинский университет
 Министерства здравоохранения РФ
 vas.nell@yandex.ru

Шторина Анастасия Александровна

К.м.н., доцент, «Санкт-Петербургский государственный педиатрический медицинский университет»
 Министерства здравоохранения РФ
 nastiya78@mail.ru

Фищев Сергей Борисович

Д.м.н., профессор, «Санкт-Петербургский государственный педиатрический медицинский университет»
 Министерства здравоохранения РФ
 super.kant@yandex.ru

Павлова Светлана Георгиевна

К.м.н., доцент, «Санкт-Петербургский государственный педиатрический медицинский университет»
 Министерства здравоохранения РФ
 svetap_75@mail.ru

Сопов Андрей Александрович

Врач стоматолог, ООО МИН Институт стоматологии
 «Северо-Западный государственный медицинский университет им. И.И. Мечникова»
 Министерства здравоохранения РФ

Орлова Ирина Викторовна

К.м.н., доцент, Санкт-Петербургский государственный педиатрический медицинский университет
 Министерства здравоохранения РФ
 orisha@mail.ru


Шишко Татьяна Владимировна

Ассистент, «Санкт-Петербургский государственный педиатрический медицинский университет»
 Министерства здравоохранения РФ
 tat-sh04@rambler.ru

Фищева Алена Викторовна

Старший лаборант, «Санкт-Петербургский государственный педиатрический медицинский университет»
 Министерства здравоохранения РФ

Аннотация. В настоящее время методы ортодонтической коррекции прикуса с использованием брекет-системы требуют в ретенционном периоде применение несъемных ретейнеров. При заболеваниях пародонта за счет ослабленного опорного аппарата зубов, данная методика не всегда эффективна. Часто в результате установки ретейнера после ортодонтического лечения следует рецидив в виде смещения зубов. Это происходит по причине подвижности зубов и резорбции костной ткани. В данном случае ретейнер не может обеспечить оптимальную жесткость конструкции. С этой целью в нашем исследовании использовались стекловолоконные шины Dentapreg, обеспечивающие полноценную длительную стабилизацию зубных рядов



Патологическая подвижность зубов является ведущим симптомом при заболеваниях пародонта. Своевременная диагностика, комплекс мер, направленных на профилактику данной патологии способствуют повышению эффективности реабилитации данной группы больных. Известно, что длительно существующие очаги пародонтальной инфекции ведут к резорбции альвеолярного отростка, ослаблению связочного аппарата зуба [1].

Широко используемые в настоящее время методы ортодонтической коррекции прикуса с использованием брекет-системы требуют в период ретенции применение несъемных конструкций ретейнеров [2]. У пациентов с заболеваниями пародонта за счет ослабленного опорного аппарата зубов, данный метод не всегда позволяет сохранить результат после ортодонтического лечения, поскольку в следствии подвижности зубов и резорбции костной ткани с помощью проволочного ретейнера обеспечить оптимальную жесткость конструкции не представляется возможным. Тем не менее, ограничение подвижности зубов за счет соединения их в единый блок способствует перераспределению функциональной нагрузки на зубы, восстанавливает кровообращение и трофику в тканях, окружающих зубы, что является эффективной мерой в лечении этой группы больных [3, 4, 5]. В современной практике наиболее востребованы стекловолоконные шины, обеспечивающие полноценную длительную стабилизацию зубных рядов или отдельных групп зубов по сагиттали, в переднем участке, а в отдельных случаях и передне-сагиттальную стабилизацию. Широко известны такие системы для шинирования как Glass Span, Ribond, Fiber Cor, Interling, Split-it и другие [6, 7]. Перечисленные материалы позволяют уменьшить подвижность зубов. Можно проводить шинирование без препарирования твердых тканей зубов, однако при необходимости проводят создание бороздки в пределах эмали — язычной (в области передних) или жевательной (в области боковых) зубов [8]. Необходимо помнить, что для достижения долгосрочного результата кроме шинирования нужно проводить профессиональную гигиену, по показаниям кюретаж, лоскутные операции, назначение антибактериальной терапии [9, 10]. Таким образом, лечение должно быть комплексным.

Целью исследования было провести анализ отдаленных результатов эффективности шинирования зубов

или отдельных групп в сагиттальной плоскости, в переднем отделе, а в отдельных случаях и передне-сагиттальную стабилизацию. Нами проведено шинирование зубов после ортодонтического лечения по пародонтологическим показаниям. Наши наблюдения показали, что материал Dentapreg достаточно устойчивый к жевательной и окклюзионной нагрузке и использование шины дает стабильный результат.

Ключевые слова: шинирование зубов, пародонтит, заболевания пародонта.

при генерализованном пародонтите у пациентов после ортодонтического лечения.

Материалы и методы

Было проведено шинирование 19 больным, из них 14 женщинам и 7 мужчин в возрасте от 33 до 48 лет, из них 8 пациентов — имели диагноз генерализованный пародонтит тяжелой степени и 11 — генерализованный пародонтит средней. Нами проведен анализ частоты поломок шин после их установки, а также оценка факторов, влияющих на их частоту. Проведено шинирование зубов после ортодонтического лечения по пародонтологическим показаниям. Для шинирования использовался материал в виде стекловолоконных лент Dentapreg, который за счет заводской пропитки адгезивными смолами удобен в использовании и легко адаптируется, он не требует создания дополнительной бороздки в зубах подлежащих шинированию (при наличии места по прикусу). При шинировании использованы методы фронтальной стабилизации зубов в переднем участке (от клыка до клыка). При недостатке места по окклюзионной поверхности использовалась методика погружного шинирования с созданием бороздки по язычной или небной поверхности. При тяжелых степенях генерализованного пародонтита по показаниям проводилось эндодонтическое лечение зубов перед шинированием. Выпускаются ленты Dentapreg с маркировкой SFM где за счет переплетения стекловолокон они имеют большую эластичность и ленты SFU, где укладка волокон происходит продольно и за счет этого они имеют большую жесткость но менее эластичны.

При обследовании пациентов учитывалось следующее:

- глубина зубодесневых карманов (мм) с помощью градуированного зонда
- оценка состояния тканей пародонта — индекс кровоточивости, степень воспаления десны
- степень подвижности зубов по Миллеру
- уровень резорбции костной ткани (КЛКТ и ОПТГ)
- состояние мышечного тонуса (бруксизм)
- функциональная диагностика (анализ моделей челюстей, вид прикуса, окклюдодиграмма)
- уровень гигиены.
- наличие дефектов в зубном ряду
- наличие съемных и несъемных протезов

- вредные привычки
- психологический статус
- уровень витамина D и другие маркеры костной ткани
- оценка частоты поломок шин с использованием стекловолоконных лент — Dentapreg

Результаты

Исследования показали, что пациенты, которым проводили шинирование после ортодонтического лечения, чаще обращались с проблемой на поломки шин. По нашему мнению, это является важным для ведения данной группы больных врачами-ортодонтами. Наблюдения за пациентами, которым проводилось шинирование на протяжении 10 лет позволило выявить влияние общих и местных факторов. К местным факторам относятся тяжесть пародонтита — степень подвижности зубов, наличие гнойной эксудации, по данным лучевой диагностики сниженный уровень резорбции костной ткани. Оклюзионные параметры — повышенная сила жевательных мышц (бруксизм ночной и дневной), нагрузки в виде спорта, использование очень жесткой пищи, патологическая стираемость зубов являются неблагоприятными с точки зрения прогноза эффективного пользования шиной. Наличие дефектов в зубном ряду также отрицательно сказывается на сроках эффективного функционирования шин, вследствие неравномерного распределения жевательной нагрузки и требует закрытия дефектов в зубном ряду с использованием съемных, несъемных конструкций или протезирования на имплантатах [6]. Таким образом, все вышеперечисленные особенности должны учитываться при подписании информированного согласия пациентом, а также рекомендации о гарантированных сроках функционирования шин. К общим факторам, влияющим на надежность шины является сопутствующая патология со стороны эндокринной системы (остеопороз, особенности питания, уровень витамина D). Наши наблюдения показали, что у людей с избыточной массой тела частота поломок шин выше в два раза в сравнении с нормальной, особенно если это сопровождается повышенным тонусом жевательной мускулатуры.

Выводы

1. Пациентов с пародонтитом необходимо обучать правилам гигиены полости рта и правильного ухода за шинами (ирригаторы, ершики, монопучковые щетки супер флоссы, индикаторы зубного налета)
2. Необходимо курировать пациентов с заболеваниями пародонта после шинирования в условиях диспансеризации по индивидуальному плану, регулярно проводить профилактические осмотры раз в пол года (по показаниям другими специалистами), рентгенологический контроль раз в год

3. При повышенном мышечном тонусе, бруксизме, патологической стираемости, патологии прикуса, вредных привычках необходимо использование капп или лечебных аппаратов. При наличии дефектов зубных рядов показано изготовление различных протезов
4. При наличии отягощающих факторов делать выбор в пользу радикальных методов (удаление зубов, протезирование съемными и несъемными конструкциями протезов)
5. Необходимо помнить, что шинирование относится к временным методам, но как показывают наши наблюдения возможно их успешное долгосрочное функционирование, что представлено нашими клиническими примерами
6. Комплексный подход, общеукрепляющая, стимулирующая терапия повышают клиническую эффективность в ближайшие и отдаленные сроки наблюдения.

Таким образом, материал Dentapreg позволяет оценить его как достаточно устойчивый к жевательной и окклюзионной нагрузке. Он имеет высокий уровень гигиеничности, не травмирует слизистую. К преимуществам можно отнести незначительное препарирование опорных тканей зубов, которые могут оставаться витальными. Шинирование выполняется в один визит. Шиниона, имея в основе композитные элементы имеет способность к пластическим деформациям, что необходимо для адекватного функционирования опорных зубов при этом, не перегружая пародонт.

Для иллюстрации приводим выписку из истории болезни № 231 пациентки М., 54 лет, которая была направлена врачом-ортодонтом на шинирование зубов после ортодонтического лечения. Пациентка предъявляла жалобы на эстетику, неудобство жевания, на подвижность зубов, кровоточивость десен при чистке. Объективно при первичном осмотре: десневой край гиперемирован, минерализованные зубные отложения и мягкий зубной налет, пигментированный налет курильщика — пациентка много курит. На нижней челюсти двухсторонние концевые дефекты зубного ряда (рис. 1). По данным ортопантомограммы (рис. 2) брекет-система на верхней и нижней челюстях. Рентгенологически: неравномерная резорбция костной ткани в области 17, 16, 15, 14, 13, 12, 11, 21, 22, 26, 27 более 1/2 длины корней зубов, каналы запломбированы до верхушек 15, 21, в 26. Остеопороз костной ткани альвеолярных отростков, ретенция 28 зуба. В области нижней челюсти сохранены 45, 44, 43, 42, 41, 31, 32, 33, 34. Канал 45 зуба запломбирован до верхушки, периодонтальная щель расширена. Резорбция костной ткани в области всех зубов более 1/2 длины корней. Диагноз: частичная потеря зубов на верхней челюсти (IV класс по Кеннеди), осложненная генерализованным пародонтитом тяжелой степени. Завершенное ортодонтическое лечение.

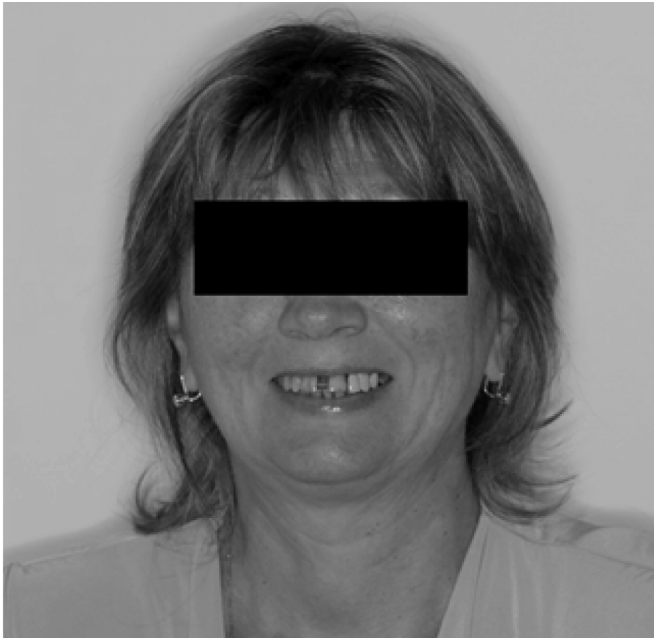

Рис. 1. Фотография пациентки М., 51 год, после снятия брекет-системы

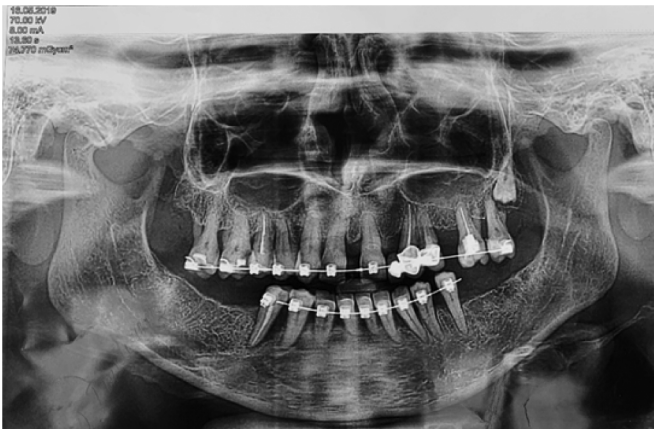

Рис. 2. Ортопантомограмма пациентки М. на этапе ортодонтического лечения 2019 г.

В 2019 г. проведено шинирование 44–34 зубов на нижней челюсти. Были удалены зубы 17,27,45. На верхней челюсти эндодонтически пролечены зубы 16,15,13,12,11,21,23,24,26. Изготовлен временный пластмассовый мостовидный протез 16–26, который был заменен на металло-керамический мостовидный протез 16–26. Установлены имплантаты в позициях 46,45,35 и установлены коронки на имплантатах. Был использован погружной метод шинирования с использованием материала Dentareg с созданием бороздки на язычной поверхности в связи с выраженной резорбцией костной ткани (рис. 3).

За 3 года наблюдения — нарушение целостности шины произошло один раз спустя 1,5 года. На рентгенограмме спустя 3 года наблюдается формирование кортикальных пластинок в области зубов 44–34 костных пиков

межзубных промежутков, что наиболее ярко выражено в области нижней челюсти (рис. 4). Зубы устойчивы, восстановление функции жевания в боковых участках и жесткая конструкция на верхней челюсти обеспечили адекватное распределение нагрузки на пародонт зубов. Улыбка пациентки демонстрирует высокую степень удовлетворенности результатом комплексного лечения (рис. 5). Ортопантомограмма пациентки М. после лечения в 2023 году.

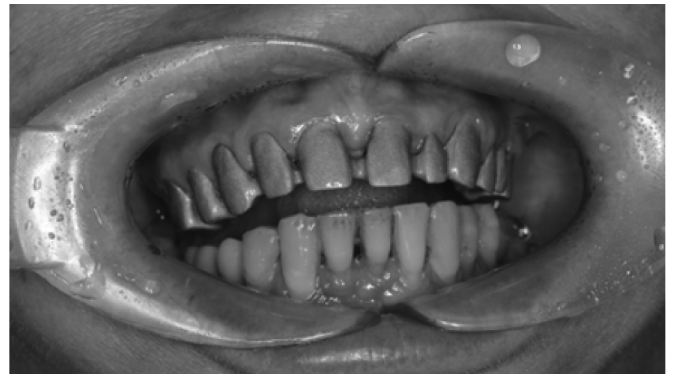

Рис. 3. Фотография пациентки М. на этапе проверки каркаса мостовидного протеза 16–26 на верхней челюсти, на нижней челюсти шина 44–34

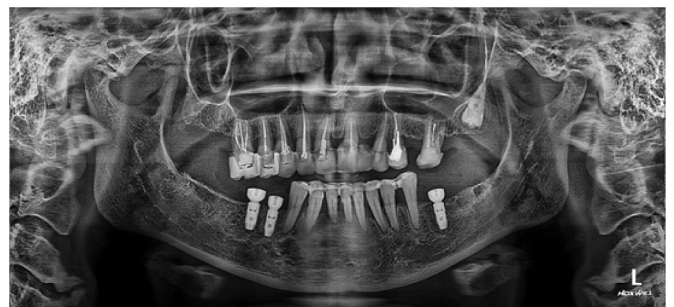

Рис. 4. Ортопантомограмма пациентки М. в 2020 г. с шиной 44–34 и временными пластмассовыми коронками 16–24, имплантаты в позиции 46,45,35

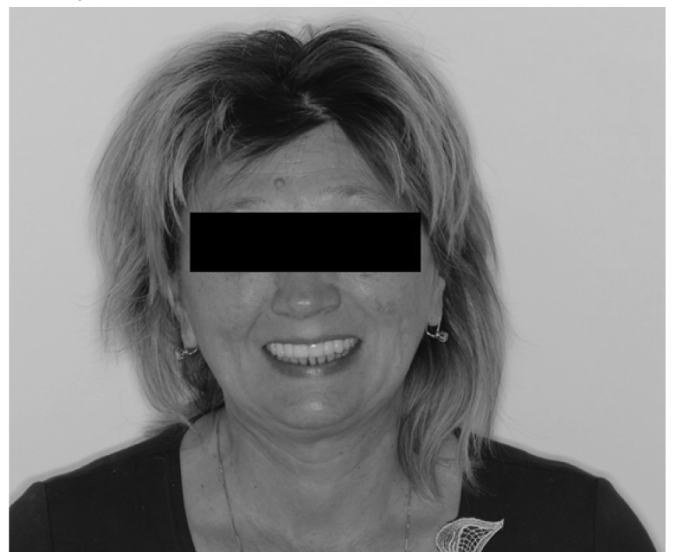

Рис. 5. Фотография пациентки М. после завершения лечения

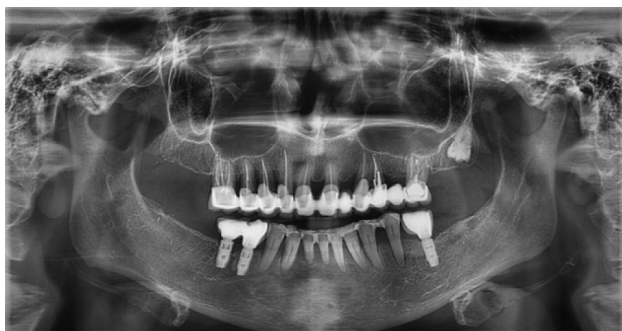

Рис. 6. Ортопантомограмма пациентки М. после лечения 2023 г.

ЛИТЕРАТУРА

1. Быкова Е.В. Оценка эффективности пассивно-самолигирующей техники при лечении патологии окклюзии, сочетающейся с генерализованным пародонитом // автореферат диссертации на соискание ученой степени кандидата медицинских наук, СПбМАПО, 2010 г.
2. Загорский В.А. Особенности применения постоянного шинирования зубов при заболеваниях тканей пародонта, дефектах зубных рядов и окклюзионных нарушениях // Успехи современной науки. — 2016. — Т. 1. — №8. — С. 208–213.
3. Загорский В.А. Использование временного шинирования зубов как одного из этапов лечения при заболеваниях тканей пародонта / Символ науки. — 2016. — №8-1(20). — С. 172–176.
4. Иванов А.С., Иванников А.А., Сурдина Э.Д. Диагностика пародонтита. Учебное пособие для ординаторов стоматологических факультетов // Санкт-Петербург, 2024.
5. Пузырева М.Н., Субботин Р.С., Фищев С.Б., Фомин И.В., Кондратюк А.А., Орлова И.В. Дифференциальная диагностика патологических и физиологических видов резцового перекрытия // Педиатр. — 2019. — Т. 10. — № 4. — С. 39–44.
6. Фищев С.Б. Оценка результатов исследования размеров зубов у людей с нормодонтными дольхогнатическими зубными дугами / С.Б. Фищев, А.Г. Климов, А.В. Севастьянов и др. // Современная наука: актуальные проблемы теории и практики. Естественные и технические науки. — 2023. — № 2-2. — С. 226–230.
7. Цимбалистов А.В., Шторина Г.Б., Гарапач И.А., Жиждких Е.Д. Генерализованный пародонтит и системный остеопороз. Клинико-рентгенологическая оценка. Часть II // Институт стоматологии. — 2007 — № 4(37). С.76–78.
8. Шторина Г.Б., Караева А.Ю., Шторина О.А. Подготовка и проведение хирургических вмешательств при генерализованном пародонтите // — 2014. С.57–64
9. Dmitrienko S.V., Domyuk D.A., Kochkonyan A.S., Karshlieva A.G., Dmitrienko D.S. Modern classification of dental arches // Archiv EuroMedica. — 2014. — Т. 4. — № 2. — С. 14–16.
10. Dmitrienko S.V., Fomin I.V., Domyuk D.A., Kondratyuk A.A., Subbotin R.S. Enhancement of research method for spatial location of temporomandibular elements and maxillary and mandibular medial incisors // Archiv EuroMedica. — 2019. — Т. 9. — № 1. — С. 38–44.

© Васильева Нелли Александровна (vas.nell@yandex.ru); Шторина Анастасия Александровна (nastiya78@mail.ru);
 Фищев Сергей Борисович (super.kant@yandex.ru); Павлова Светлана Георгиевна (svetap_75@mail.ru);
 Сопов Андрей Александрович; Орлова Ирина Викторовна (orisha@mail.ru);
 Шишко Татьяна Владимировна (tat-sh04@rambler.ru); Фищева Алена Викторовна
 Журнал «Современная наука: актуальные проблемы теории и практики»