

МЕТОДЫ ХИРУРГИЧЕСКОЙ ПОДГОТОВКИ БОЛЬНЫХ К ОРТОПЕДИЧЕСКОЙ РЕАБИЛИТАЦИИ В ЗАВИСИМОСТИ ОТ СОСТОЯНИЯ ТКАНЕЙ ПРОТЕЗНОГО ЛОЖА

METHODS OF SURGICAL PREPARATION OF PATIENTS FOR ORTHOPEDIC REHABILITATION DEPENDING ON THE STATE OF THE TISSUES OF THE PROSTHETIC BED

**A. Galimova
A. Zhitko
R. Zhitko
R. Hafizov**

Summary. The problem of replacement of defects of dentition for more than a decade remains an urgent issue of modern dentistry. The use of traditional methods of orthopedic treatment is not always effective, especially for people of working age who prefer fixed orthopedic structures.

Therefore, orthopedic treatment of patients with dentition defects using dental implants, unlike traditional methods, is relevant.

Over the past three decades, the method of dental implantation has become one of the leading ones in the replacement of dentition defects, aimed not only at restoring masticatory function, but also at obtaining a high predictable result of orthopedic rehabilitation of dental patients.

At the same time, the combination of dentition defects with periodontal tissue diseases, especially in young people, complicates the choice of orthopedic treatment methods, which, together with other etiological factors, leads to a complication of pathology and a reduction in the period of use of orthopedic structures.

And the overload of periodontal teeth included in the orthopedic design leads to frequent exacerbations of periodontitis (67.2%), the formation of bone pockets of teeth included in the prosthesis design, ultimately to their loss.

Therefore, defects in the dentition caused by periodontal tissue diseases require special attention, which is due to the specifics of orthopedic treatment.

Keywords: surgical training, orthopedic rehabilitation, dentistry, research.

Галимова Алия Рафиковна

Врач-стоматолог, ООО «Денталия»
aigel16@yandex.ru

Житко Айгуль Корбановна

Кандидат медицинских наук, врач-стоматолог,
ООО «АльФарСтом»
aigel16@yandex.ru

Житко Руслан Константинович

Преподаватель, Казанский федеральный
университет
aigel16@yandex.ru

Хафизов Раис Габбасович

Доктор медицинских наук, профессор, Казанский
федеральный университет
aigel16@yandex.ru

Аннотация. Проблема замещения дефектов зубных рядов на протяжении не одного десятилетия остается актуальным вопросом современной стоматологии. Применение традиционных методов ортопедического лечения не всегда является эффективным, особенно у лиц трудоспособного возраста, которые отдадут предпочтение несъемным ортопедическим конструкциям.

Поэтому ортопедическое лечение больных с дефектами зубных рядов с использованием денальных имплантатов в отличие от традиционных методов является актуальным.

За последние три десятилетия метод ДИ (денальной имплантации) стал одним из ведущих при замещении дефектов зубных рядов, направленных не только на восстановление жевательной функции, но и на получение высокого прогнозируемого результата ортопедической реабилитации стоматологических пациентов.

В то же время сочетание дефектов зубных рядов с заболеваниями тканей пародонта, особенно у лиц молодого возраста, усложняет выбор ортопедических методов лечения, что вместе с другими этиологическими факторами приводит к осложнению патологии и сокращения срока пользования ортопедическими конструкциями.

А перегрузка, включенных в ортопедическую конструкцию пародонтитных зубов, приводит к частым обострениям пародонтита- (67,2%), образованию костных карманов зубов, включенных в конструкцию протеза, в конечном итоге к их потере.

Поэтому дефекты зубных рядов, возникшие вследствие заболеваний тканей пародонта, требуют особого внимания, что обусловлено спецификой ортопедического лечения.

Высокая распространенность, склонность к прогрессированию и многогранное влияние ГП (генерализованного парадонтита) на зубочелюстную систему и организм в целом диктовали необходимость исследования особенностей состояния зубочелюстной системы и состояния тканей протезного ложа у больных ГП и дефектами зубных рядов. С целью разработки методов ортопедической реабилитации стоматологических больных и профилактики осложнений нами проведено исследование состояния зубочелюстной системы у 710 больных (женщин — 389 (54,79%) и мужчин — 321 (45,21%)) с дефектами зубных рядов в возрасте от 21 до 70 лет с применением клинических, рентгенологических и функционально-статистических методов исследования до начала проведения ортопедического лечения. Для сравнительной оценки использовали данные, полученные у 49 человек контрольной группы такого же возраста без дефектов зубных рядов.

Проведенное исследование дает основание утверждать, что у 494 (69,58%) больных диагностировано ГП разных степеней развития. Заболевания тканей пародонта сопровождалась дефектами зубных рядов в 69,21% больных, и наибольшая доля дефектов приходилась на возрастную группу 45–59 лет и составляла — 34,82%. С возрастом вероятность возникновения дефектов зубного ряда росла в 2,1 раза по сравнению с возрастной группой 21–34 года — 16,61%.

У больных ГП количество зубных дефектов в возрастной группе 21–34 года в 2 раза больше, чем у пациентов со здоровым пародонтом (8,3%) в этой же группе.

Среди выявленных 494 дефектов зубных рядов у больных ГП — 58,1% были конечными (38,4% — двусторонние, I класс по Кеннеди; 19,7% — односторонние дефекты зубных рядов, II класс по Кеннеди), остальные включенными — 41,9%. Полученные данные разнятся от исследований [4–7] согласно которым включенные дефекты зубных рядов составляли — 63,5%, 62,6% [4]. Также различаются данные по локализации включенных дефектов во фронтальной и боковых участках верхней челюсти. Нами установлена большая доля дефектов зубных рядов во фронтальном участке (IV класс по Кеннеди), которая составила 16,6% против 11,4% [7] и в 2,1 раза больше, чем у пациентов со здоровым пародонтом (7,9%) .

Анализ полученных данных позволил установить, что у больных с возрастом увеличивается величина де-

Ключевые слова: хирургическая подготовка, ортопедическая реабилитация, стоматология, исследование.

фектов зубных рядов с доминированием I и II классов по Кеннеди как и у больных ГП (в соответствии с 3,44% до 8,91% и 3,85% до 7,49%), так и у больных со здоровым пародонтом (с 1,85% до 10,65% и 1,85% до 6,48%, соответственно) и уменьшением III класса по Кеннеди у больных ГП (с 4,45% до 3,64%). Проведен анализ имеющихся дефектов зубных рядов у больных ВП в зависимости от течения патологического процесса в пародонте позволил установить, что у больных ГП I степени развития преобладали включенные дефекты в боковых отделах, III класс по Кеннеди — 61 больных (12,35%), а у больных ГП II–III ступеней развития преобладали двухсторонние концевые дефекты, I класс по Кеннеди, и составили — 63 (12,75%) и 44 (8,91%), соответственно.

Дальнейшая оценка характера восстановления дефектов зубных рядов ортопедическими конструкциями позволила установить, что только в 36,9% случаев дефекты были замещены ортопедическими конструкциями у больных ГП и у 47,3% — у пациентов со здоровым пародонтом. Самый высокий процент дефектов без ортопедического лечения приходился на двусторонние концевые дефекты у больных ГП — (40,6%) и у пациентов со здоровым пародонтом — (44,2%) и заключался в необходимости восстановления концевых дефектов зубных рядов съемными ортопедическими конструкциями и имплантатами. Высокий процент не оказанной ортопедической помощи составляли и включенные дефекты в боковых отделах. Так у больных ГП (30,8%) процент не оказанной ортопедической помощи при включенных дефектах в боковых отделах в 1,5 раза больше, чем у пациентов со здоровым пародонтом — (20,5%). Следует отметить, что количество обследованных, которым не была оказана ортопедическая помощь в лечении включенных дефектов во фронтальной области, также больше у больных ГП — (9,9%) по сравнению с пациентами со здоровым пародонтом — (2,4%). Низкий показатель удовлетворения потребности в ортопедическом лечении пациентов со здоровым пародонтом двусторонних концевых дефектов мы связываем с предвзятым отношением к съемным конструкциям с одной стороны и нежеланием проводить ортопедическое лечение при малых дефектах зубных рядов в боковых участках с другой. Для подтверждения последнего отметим, что подавляющее большинство включенных дефектов в боковых отделах — (78,7%) было связано с отсутствием только одного зуба.

На основании полученных результатов анализа историй болезней мы обнаружили, что в 87,31% больных ортопедическое лечение проводили без хирургическо-

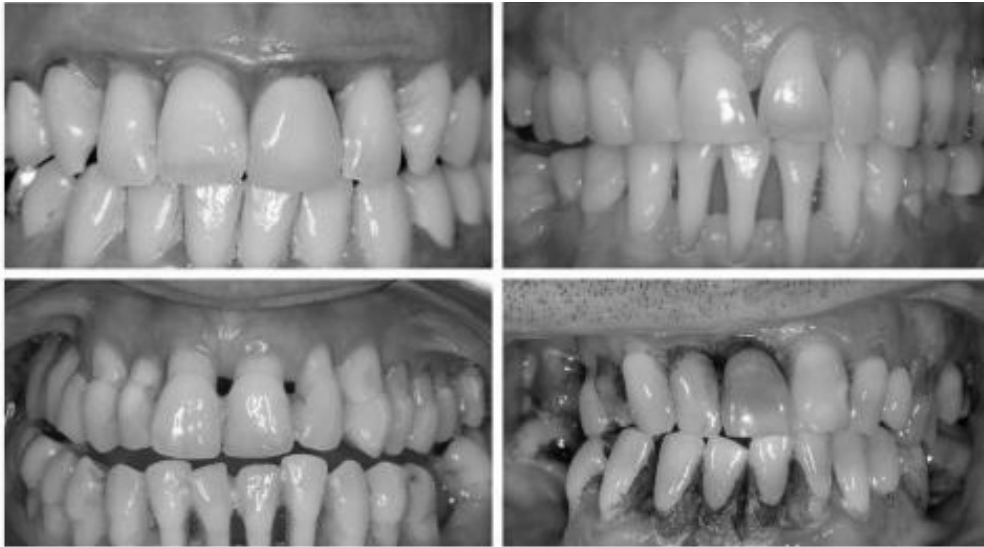

Рис. 1. Пациент 1–4 с различными стадиями генерализированного парадонтита

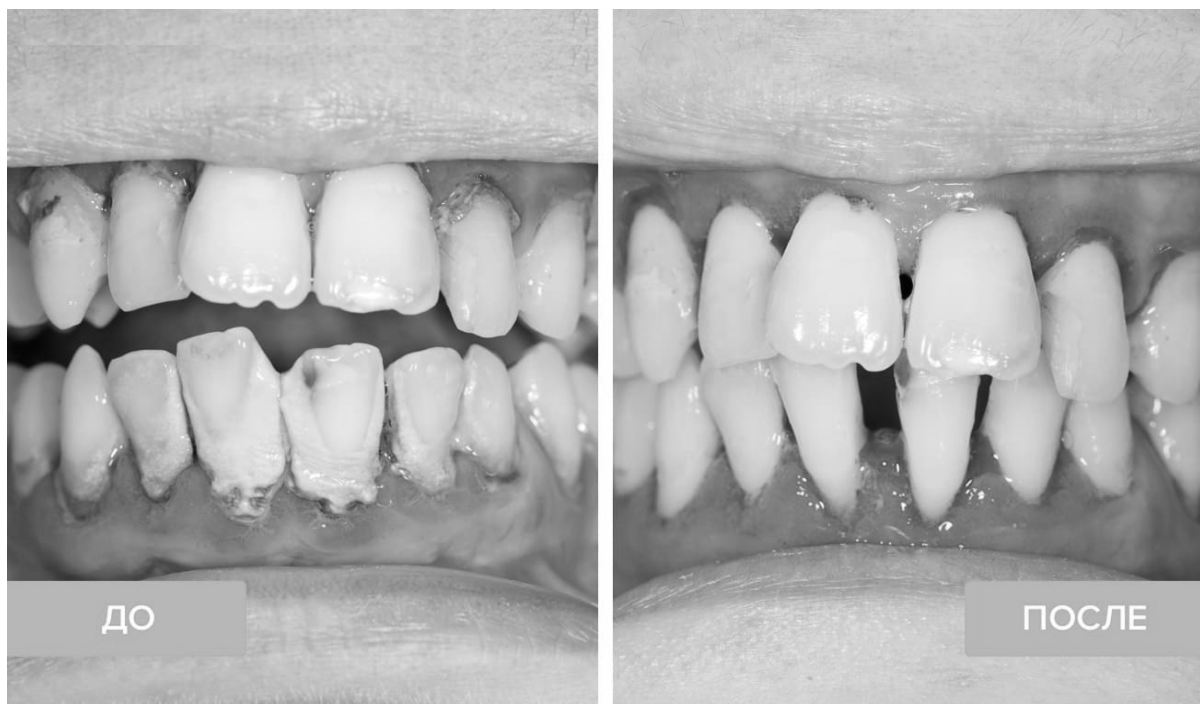


Рис. 2. Лечение генерализированного пародонтита, до и после лечения

го лечения ГП, сразу после устранения явлений острого воспаления терапевтическими методами. У 6% больных с мелким преддверием рта, которым не была проведена вестибулопластика перед ортопедическим лечением, выявлено укорочение краев коронок со стороны преддверия ротовой полости и образованием пролежней при применении мостовидных протезов. У 8% больных была показана френулопластика, не проведение кото-

рой привело к рецессии десен после ортопедического лечения включенных дефектов во фронтальных участках несъемными конструкциями. У значительного числа больных (76,7%) на ГП II–III степени развития не были проведены хирургические вмешательства на тканях пародонта, что привело к оставленным неудаленным зубным отложениям и грануляционной ткани в пародонтальных карманах. В 79,3% не проводилось лоскут-

ных операций с использованием остеопластических трансплантатов, что не позволило удержать соответствующий уровень кости альвеолярного отростка после проведенного лечения и существенно осложнило дальнейший результат ортопедического лечения. Наши данные несколько отличались от данных [9], которые на основании полученных результатов ретроспективного анализа отчетов хирургического вмешательства при комплексном лечении тканей пародонта в государственных стоматологических поликлиниках города Киева обнаружили, что хирургическая помощь оказывалась только 3,78% из тех пациентов, которые нуждались в оперативном вмешательстве, 96,22% пациентов оставались без соответствующей профессиональной помощи, при проведенных оперативных вмешательствах в 7,07% в послеоперационном периоде наблюдались осложнения в виде рецессий [7].

ГП является одной из наиболее актуальных проблем современной стоматологии и занимает одно из ведущих мест по распространенности среди стоматологических заболеваний [4, 10]. На сегодняшний день, успех при лечении пациентов на ГП II–III ступеней развития возможен при условии обязательного использованием хирургических методик. Вместе с тем, как указывает большинство исследователей, пародонтальная хирургия не всегда позволяет достичь желаемого результата, особенно в отдаленном послеоперационном периоде, без учета структурно-функционального состояния костной ткани. Более 66% больных ГП имеют различные структурнофункциональные нарушения костной ткани (остеопения, остеопороз и остеосклероз) [6]. Установлено, что снижение МЩКТ скелета сопровождается прогрессированием дистрофически-воспалительных процессов, деструкцией межзубных костных перегородок, нарушением процессов реминерализации кости [6].

Такие изменения в костной ткани челюстей пациентов на ГП требуют более взвешенного подхода к методу лечения и дополнительных мер профилактики потери дентальных имплантатов на этапах лечения [9].

Остаются не решенными пути оптимизации хирургического этапа в комплексной подготовке больных к ортопедическому лечению и проблемы и механизм потери костной ткани. Отдельно рассматриваются проблемы репаративного остеогенеза, профилактики атрофии альвеолярного отростка, что влияет на качество остеointegrации [8].

В то же время достоверно подтверждено, что существуют три важнейших фактора в прогнозировании положительного результата ортопедического лечения больных с использованием ДИ — это качество и коли-

чество костной ткани, наличие заболеваний тканей пародонта и гигиена полости рта [10].

Таким образом, на современном этапе развития стоматологической науки и практики не до конца решенной остается задача не только заместить дефекты зубных рядов, а восстановить утраченную жевательную и эстетическую функцию зубочелюстной системы, то есть достичь полной реабилитации стоматологического больного в каждом конкретном клиническом случае, особенно при заболеваниях тканей пародонта. Необходимость более контролируемого и прогнозируемого результата хирургического и ортопедического лечения больных с нарушением МЩКТ (минеральная плотность костной ткани) обуславливает актуальность данного исследования. Поэтому нами усовершенствована хирургическая подготовка к ортопедическому лечению с учетом особенностей структурно-функционального состояния тканей челюстно-лицевой области у больных ГП.

Совершенствование хирургического этапа ДИ, как этап подготовки больного к ортопедическому лечению, существенно повышает качество и эффективность ортопедического лечения и делает более предсказуемым и прогнозируемым результат [11].

При этом одной из стратегических концепций Ди является наличие достаточного объема и удовлетворительной морфологии костной тканей [8].

Нами был усовершенствован объем хирургической помощи больным для профилактики атрофии альвеолярного отростка и части при удалении зубов с использованием остеопластического материала на основе β-ТКФ и способов стимуляции регенерации кости, необходимых для проведения комплексной ортопедической реабилитации и систематизированы классификации костных дефектов для определения основных принципов лечения для достижения надежной остеointegrации имплантатов и обеспечение высокого эстетического результата. Для решения поставленной цели нами обследовано 262 больных 1 группы, которым проводилось удаление зубов по поводу хронических и обостренных верхушечных периодонтитов, патологических процессов в воротниковом отростке пародонтитов. Систематизация была усовершенствована на этапе изготовления хирургического шаблона для проведения измерений топографии и размеров костного дефекта после удаления корня зуба, предложено учитывать биотип пародонта и различать 4 типа дефектов. Первый тип костного дефекта (ДПВ1 — дефект после удаления) — это чистая ячейка удаленного однокорневого зуба с неповрежденными стенками с толщиной вестибулярной и оральной кортикальных

пластинок более 1 мм с толстым пародонтом у соматически здорового пациента. Второй тип (ДПВ2) — это любая ячейка удаленного корня с незначительным разрушением гребня альвеолярного отростка и потерей костной ткани перегородок не более 2 мм высоты. Как правило, отмечается тонкий пародонт, толщина щечной кортикальной пластинки менее 1 мм или различные сочетания признаков у соматически здорового пациента. Третий тип (ДПВ3) — это ячейка удаленного корня с вертикальной или трансверсальной потерей кости и мягких тканей от 3 до 5 мм, разрушения одной или двух костных стенок ячейки, наличие тонкого или толстого пародонта, или все возможные комбинации дефекта тканей. Четвертый тип (ДПВ4) — характеризуется вертикальной или трансверсальной потерей костной ткани более 5 мм, травмированными мягкими тканями, наличием тонкого или толстого пародонта.

При лечении 262 больных было удалено 386 зубов. У 80 (30,53%) больных 1А подгруппы послеэкстракционный костный дефект был заполнен кровяным сгустком, из них у 24 (30%) больных диагностирован ДПВ1, у 19 (23,75%) — ДПВ2, у 21 (26,25%) — ДПВ3 и у 16 (20%) больных — ДПВ4. 69 (26,34%) больным 1Б подгруппы послеэкстракционный дефект заполняли остеопластическим материалом на основе β -ТКФ, из них у 19 (27,54%) больных установлен — ДПВ1, у 15 (21,74%) — ДПВ2, в 18 (26,09%) — ДПВ3 и в 17 (24,64%) больных — ДПВ4. 67 (25,57%) лицам 1В подгруппы ячейку удаленных зубов заполняли остеопластическим материалом на основе β -ТКФ и фибриновым гелем аутокрови, обогащенным факторами роста, из них в 15 (22,38%) больных диагностирован ДПВ1, в 19 (28,36%) — ДПВ2, у 16 (23,89%) — ДПВ3 и в 17 (25,37%) больных — ДПВ4. У 46

(17,56%) больных 1Г подгруппы ячейку удаленных зубов заполняли остеопластическим материалом на основе β -ТКФ и костным мозгом, из них у 11 (23,91%) больных установлено — ДПВ1, у 13 (28,26%) — ДПВ2, у 12 (26,09%) — ДПВ3 и у 10 (21,74%) больных — ДПВ4.

У всех обследованных больных провели антропометрическое изучение высоты и ширины ячеистых отростков и установление их оптической плотности. У больных 1А подгруппы эти исследования проведены через 12 месяцев после оперативных вмешательств, а у больных 1Б, 1В, 1Г подгрупп — сразу и через 3, 6 и 12 месяцев после операции. Процент потери костной ткани альвеолярного отростка сравнивали с показателями в отдаленные сроки.

Выводы

Выполненные нами исследования позволили установить определенные закономерности при обследовании участков ячеистого отростка после типичного удаления у больных 1А подгруппы через 12 месяцев. Потеря высоты альвеолярного отростка составила 12,92% ($p < 0,05$) даже в участке послеэкстракционного дефекта, когда костные стенки ячейки были не повреждены и у больных наблюдался толстый пародонт (ДПВ1), 19,47% — в области ДПВ2, когда костные стенки не повреждены, но выявлено тонкий тип пародонта или нарушена только одна костная стенка и диагностирован тонкий пародонт, 27,65% — в участке разрушения двух костных стенок с толстым и тонким пародонтом (ДПВ3), и значительная потеря высоты альвеолярного отростка наблюдалась в области поврежденных трех и четырех стенок ячейки (ДПВ4), которая составила 37,75% ($p < 0,05$).

ЛИТЕРАТУРА

1. Агарков Н.М., Гонтарев С.Н., Гонтарева И.С., Замулин Д.О. Диагностика хронического пародонтита у детей по информативным иммунологическим показателям. Научные ведомости Белгородского государственного университета. Серия: Медицина. Фармация. 2019;42 (4):459–469.
2. Беленков Ю.Н., Привалова Е.В., Каплунова В.Ю. Метаболический синдром: история развития, основные критерии диагностики. Рациональная фармакотерапия в кардиологии 2018;14 (5):757–764
3. Богатырева Р.М. Разработка нового диагностического комплекса для оценки функционального состояния жевательного аппарата у пациентов с хроническим пародонтитом: Автореф. дисс. ... канд. мед. наук. М. 2019.
4. Брагин А.В., Орлова Е.С. ОЦЕНКА ЭФФЕКТИВНОСТИ ИСПОЛЬЗОВАНИЯ ОПТИМИЗИРОВАННОЙ СХЕМЫ ЛЕЧЕНИЯ ПАРОДОНТИТА // Рос вестн перинатол и педиат. 2021. № 4. URL: <https://cyberleninka.ru/article/n/otsenka-effektivnosti-ispolzovaniya-optimizirovannoy-shemy-lecheniya-parodontita> (дата обращения: 09.02.2023).
5. Галкина О.П. Особенности клинических проявлений хронического катарального гингивита у больных ювенильным ревматоидным артритом. Крымский терапевтический журнал. 2017;33 (2):41–44.
6. Галкина О.П., Жадько С.И., Кушнир К.Г. Патогенетические аспекты в лечении хронического генерализованного пародонтита у подростков с идиопатическим сколиозом. Стоматология детского возраста и профилактика. 2019;19 (1):21–25.
7. Герасимова Т.П. Клинико-лабораторное обоснование местной антибактериальной и противовоспалительной терапии в комплексном лечении хронического генерализованного пародонтита: Автореф. дисс. ... канд. мед. наук. М., 2018.
8. Жолдошев Чынгыз Кадыржанович, Кутубаева Клара Бейшеновна, Алымбаев Руслан Султанбекович, Суеркулов Эрбол Сыргакбекович, Абдышев Талант Кубатбекович ПОКАЗАТЕЛИ МИКРОБИОЛОГИЧЕСКОГО ИССЛЕДОВАНИЯ ПРИ ГЕНЕРАЛИЗОВАННОМ ХРОНИЧЕСКОМ ПАРОДОНТИТЕ // Бюллетень на-

- уки и практики. 2021. № 10. URL: <https://cyberleninka.ru/article/n/pokazateli-mikrobiologicheskogo-issledovaniya-pri-generalizovannom-hronicheskom-parodontite> (дата обращения: 09.02.2023) .
9. Ковалевский А.М., Никитенко В.В., Потоцкая А.В. АНАЛИЗ ОБРАЩАЕМОСТИ ПАЦИЕНТОВ С ПАРОДОНТИТОМ В ТЕРАПЕВТИЧЕСКОЕ ОТДЕЛЕНИЕ КЛИНИКИ СТОМАТОЛОГИИ ВОЕННО-МЕДИЦИНСКОЙ АКАДЕМИИ ИМЕНИ С.М. КИРОВА // Здоровье и образование в XXI веке. 2021. № 5. URL: <https://cyberleninka.ru/article/n/analiz-obraschaemosti-patsientov-s-parodontitom-v-terapevticheskoe-otdelenie-kliniki-stomatologii-voenno-meditsinskoj-akademii> (дата обращения: 09.02.2023) .
10. Леонова Е.В., Абрамова Н.Е., Туманова С.А. и др. Агрессивный пародонтит: характеристика, клиника, диагностика, алгоритмы лечения. Институт стоматологии. 2018;1 (78):34–36
11. Наврузова У.О. Современные аспекты этиопатогенеза генерализованного пародонтита (обзор литературы). Биология и интегративная медицина. 2019;2 (30):62–85
12. Полушкина Н.А. Комплексная терапия хронического генерализованного пародонтита больных сахарным диабетом с применением термопластических полимеров: автореф. дис. . . канд. мед. наук. В.; 2021. 24
13. Тихомирова Е.А., Атрушкевич В.Г., Зудина И.В. DEFb4A –72T>C (RS2740086) КАК ПОТЕНЦИАЛЬНЫЙ ПРЕДИКТОР ПАРОДОНТИТА // КВТИП. 2022. № S2. URL: <https://cyberleninka.ru/article/n/defb4a-72t-s-rs2740086-kak-potentsialnyy-prediktor-parodontita> (дата обращения: 09.02.2023) .

© Галимова Алия Рафиковна (aigel16@yandex.ru), Житко Айгуль Корбановна (aigel16@yandex.ru),
Житко Руслан Константинович (aigel16@yandex.ru), Хафизов Раис Габбасович (aigel16@yandex.ru).
Журнал «Современная наука: актуальные проблемы теории и практики»



Казанский федеральный университет