

# ПРИМЕНЕНИЕ АУТОТРОМБОЦИТАРНЫХ ФАКТОРОВ РОСТА В СОЧЕТАНИИ С ЛИМФОКОРРЕКЦИЕЙ У БОЛЬНЫХ С ДЛИТЕЛЬНО НЕЗАЖИВАЮЩИМИ ВЕНОЗНЫМИ ТРОФИЧЕСКИМИ ЯЗВАМИ

## APPLICATION OF AUTOPLATELET GROWTH FACTORS IN COMBINATION WITH LYMPHOCORRECTION IN PATIENTS WITH LONG-TERM NON-HEALING VENOUS TROPHIC ULCERS

**Yu. Shutov  
O. Shumkov  
Ya. Veryatin**

*Summary.* The main cause in the pathogenesis of trophic manifestations on the shin in varicose veins is chronic lymphovenous insufficiency, manifested by tissue edema. Stagnant phenomena contribute to a decrease in blood flow, ischemia and tissue necrosis. An increase in pressure in the veins by more than 30 mmHg leads to the opening of arteriovenous anastomoses, a sharp decrease in blood flow in the capillaries occurs. Retrograde blood flow through the perforant veins of the lower leg increases tissue hypoxia and the progression of destructive processes due to leukocyte aggression.

We have developed a method for the treatment of trophic venous ulcers by subulcerous application of platelet-rich autoplasm in combination with regional lymphotropic therapy. Correction and restoration of regional lymph outflow, leads to a decrease in pressure in the venous system, restoration of blood flow at the microcirculatory level. The elimination of malleolar edema of the lower leg with the subulcerous use of platelet-enriched autoplasm promotes rapid healing of an open trophic ulcer of venous etiology. The enhancement of reparative processes is associated with the influence of highly active platelet biocomponents that positively affect tissue regeneration in an open trophic ulcer. Treatment of patients with venous trophic ulcers according to the method developed by us, in any phase of the inflammatory process, promotes rapid purification and complete healing of trophic venous ulcers in a short time, while significantly reducing the likelihood of recurrence of the ulcer.

The method does not require additional equipment, is low-cost and can be used in all medical institutions of a surgical profile.

The results of treatment of patients with venous trophic ulcers were analyzed for 90 patients. 3 groups of 30 patients each. The first group of 30 patients was a control group treated according to a generally accepted method and in 2 comparison groups of 30 patients in whom subulcerous injections of platelet-enriched autoplasm were used. In the first group with lymphostimulation, in the second group without lymphostimulation.

*Keywords:* platelet-enriched autoplasm, varicose veins, chronic venous insufficiency, lymphostimulation.

**Шутов Юрий Миронович**

д.м.н., проф., ГБОУ ВПО «Новосибирский государственный  
медицинский университет» Минздрава России  
yumshutov@mail.ru

**Шумков Олег Анатольевич**

д.м.н., проф., Научно-исследовательский институт  
клинической и экспериментальной лимфологии —  
филиал федерального государственного бюджетного  
учреждения Федеральный исследовательский центр  
Институт цитологии и генетики Сибирского  
отделения Российской академии наук» Новосибирск, РФ  
Shumkov@gmail.com

**Верятин Яков Альбертович**

Ассистент, ГБОУ ВПО «Новосибирский государственный  
медицинский университет» Минздрава России,  
Новосибирск, Россия.  
12.jacov@gmail.com

*Аннотация.* Основная причина в патогенезе трофических проявлений на голени при варикозной болезни, является хроническая лимфовенозная недостаточность, проявляющаяся отеком тканей. Застойные явления способствуют снижению кровотока, ишемии и некрозу тканей. Повышение давления в венах более чем на 30 мм рт. столба приводит к открытию артериовенозных анастомозов, наступает резкое снижение кровотока в капиллярах. Ретроградный кровоток по перфорантным венам голени, усиливает гипоксию тканей и прогрессированию деструктивных процессов, за счет лейкоцитарной агрессии.

Нами разработан метод лечения трофических венозных язв путем субульцерозного применения обогащенной тромбоцитами аутоплазмы в сочетании с регионарной лимфотропной терапией. Коррекции и восстановления регионарного лимфооттока, приводит снижению давления в венозной системе, восстановления кровотока на микроциркуляторном уровне. Устранение маллеолярного отека голени с субульцерозным применением обогащенной тромбоцитами аутоплазмы способствует быстрому заживлению открытой трофической язвы венозной этиологии. Усиление репаративных процессов связано с влиянием высоко активных биокomпонентов тромбоцитов, положительно влияющих на регенерацию тканей в открытой трофической язве. Лечение больных с венозными трофическими язвами по разработанной нами методике, в любой фазе воспалительного процесса, способствует быстрому очищению и полному заживлению трофической венозной язвы в короткие сроки, при этом значительно снижается вероятность рецидива язвы. Метод не требует дополнительного оборудования, малозатратен и может применяться во всех лечебных учреждениях хирургического профиля.

Результаты лечения больных с венозными трофическими язвами проанализированы на 90 больных. 3 группы по 30 больных. Первая группа в количестве 30 больных-контрольная, пролеченная по общепринятой методике и в 2 группы сравнения по 30 больных, у которых применялись субульцерозные инъекции обогащенной тромбоцитами аутоплазмы. В первой группе с лимфостимуляцией, во второй группе без лимфостимуляции.

*Ключевые слова:* обогащенная тромбоцитами аутоплазма, варикозная болезнь хроническая венозная недостаточность, лимфостимуляция.

## Введение

**В**арикозная болезнь нижних конечностей — известное с древних времен заболевание, проблема лечения которого не теряет своей актуальности в настоящее время. Несмотря на то, что люди сталкивались с данной патологией еще за 1,5–2 тысячи лет до н. э. многие аспекты ее лечения еще достаточно далеки от окончательного решения [1, 2]. В настоящее время в мире от 600 тыс. до 2,5 млн людей в мире страдают хроническими трофическими язвами стоп и голеней. В среднем, по данным различных источников, трофические язвы венозной этиологии составляют более 70 % от всех язв нижних конечностей [3, 4]. Несмотря на большой, накопленный за многие десятилетия опыт, проблема венозных трофических язв продолжает оставаться актуальной и требует дальнейшего изучения [5]. Отражаемые результаты исследований и статистические данные, подчеркивают сложность подбора оптимальных схем лечения, особенно в группе пожилых пациентов, учитывая многогранность клинических проявлений, усугубляющих течение язвенных процессов. Как свидетельствуют литературные данные, после различных видов хирургического лечения рецидив наблюдается 4,8–31,6 % случаях [6]. Более высокий процент возврата язвы при применения консервативных методик иногда доходящий до 100 % [7]. Это подталкивает исследователей к необходимости поиска новых тактических решений проблемы в данной группе больных

Венозная и лимфатическая система обеспечивают дренажный механизм региона. Нарушения лимфовой гемодинамики приводит к несостоятельности лимфатического аппарата, нарушению микроциркуляторного русла, увеличению капиллярной фильтрации, активация лейкоцитарной агрессии, повреждению эндотелия, повышение агрегации тромбоцитов и внутриклеточного отека [8]. Все это способствует развитию венозных язв ухудшает заживление, способствует нарастанию деструктивно-язвенных процессов в пораженной конечности [9]. Наиболее тяжелые флебогемодинамические условия складываются в нижней трети внутренней поверхности голени, где встречаются потоки крови, возникающие за счет клапанной недостаточности поверхностных вен (вертикальный рефлюкс) и перфорантов из группы Коккета (горизонтальный рефлюкс). [10]

В условиях венозного стаза и флебогипертензии имеющиеся на поверхности эндотелиальных клеток специфические адгезивные молекулы выборочно связываются с Т-лимфоцитами и макрофагами, которые замедляют движение и начинают «перекачиваться» по поверхности эндотелия. Затем они прочно связываются со стенкой микрососудов за счет реакции интегринов лейкоцитов с иммуноглобулинами. Фиксированные таким образом лейкоциты становятся причиной обструкции капил-

ляров, создавая условия для агрегации эритроцитов и тромбоцитов. В результате образуются многочисленные микротромбы, блокирующие капиллярный кровоток, что ведет к снижению перфузии тканей и развитию очагов некроза. В последующем дисфункция эндотелия микроциркуляторного русла сопровождается миграцией лейкоцитов в паравазальные ткани. Выделяющиеся из активированных лейкоцитов цитокины, лейкотриены, свободные радикалы кислорода, протеолитические ферменты и фактор активации тромбоцитов, приводят к развитию хронического воспаления и вызывают некроз кожи. [11]

В лечении хронической венозной недостаточности, а особенно при наличии трофических язв нижних конечностей, большое значение имеет воздействие на резорбционную, транспортную и пропускную функцию лимфосистемы. Второе условие, это усиление регенерации тканей в трофической язве. Регенерация ран представляет собой сложный биологический процесс, включающий гемостаз, воспаление, пролиферацию, ангиогенез, синтез и ремоделирование внеклеточного матрикса [12].

Как свидетельствуют многие отечественные и иностранные источники существующие методы местного лечения трофических язв, направленные на стимуляцию репаративных процессов и ускорения заживления, показывают недостаточную клиническую эффективность и нуждаются в совершенствовании. Успехи современной медицины во многом определяются разработкой и внедрением в практику новых технологий, которые существенно меняют традиционные представления о возможностях лечения. Одним из наиболее перспективных направлений научных поисков, безусловно, являются клеточные технологии. Выход видится в использовании препаратов и методов, позволяющих подготовить соединительную ткань за счет ремодуляции ее структуры, повышения гидрофильности, насыщения факторами роста, необходимыми для успешного функционирования клеток. Иногда подобного воздействия уже оказывается достаточно для достижения выраженного клинического эффекта. К группе полимодальных методов можно с полным основанием отнести терапию аутоплазмой обогащенной тромбоцитами. Подтвержденные многочисленными экспериментальными и клиническими исследованиями биологические эффекты позволяют считать подобную терапию одним из наиболее перспективных и до конца не изученных методов лечения [13].

Известно, что тромбоциты одни из многочисленных клеток, присутствующих в ране после повреждения. В дополнение к известным функциям гемостаза, они выделяют вещества, которые регулируют клеточные аспекты заживления мягких тканей, освобождая из себя в поврежденные ткани факторы роста, которые стимули-

руют деление и рост поврежденных клеток. Тромбоциты, после активации выделяют гранулы, которые содержат факторы роста, коагуляционные белки, молекулы адгезии, цитокины и др. В настоящее время известно около 60 активных субстанций, которые содержащихся в тромбоцитах и оказывающих влияние на процесс заживления. Они усиливают проникновение недеференцированных клеток в область повреждения и запускают процесс их митоза. Наиболее важные факторы роста: тромбоцитарный фактор роста PDGF (PDGF $\alpha$ , PDGF $\beta$ , PDGF $\gamma$ ). Трансформирующий фактор роста TGF (TGF  $\alpha$  &  $\beta$ ); эпидермальный фактор роста, EGF; фактор роста фибробластов FGF; фактор роста кератоцитов KGF; инсулиноподобный фактор, IGF; фактор роста эндотелия сосудов, VEGF; интерлейкин 8, IL8; фактор некроза опухоли альфа, TNF $\alpha$ ; фактор роста соединительной ткани, CTGF; грануляционно-макрофагальный фактор колоние-стимулирующий фактор, GM-CSF. Ранее проведенные исследования показывают, что выделяемые факторы роста из тромбоцитов стимулируют пролиферацию мезенхимальных клеток.

*Цель исследования:* провести сравнительную оценку эффективности лечения больных трофическими язвами нижних конечностей венозной этиологии, при субъульцерозном инъекционном применении обогащенной тромбоцитами аутоплазмы в сочетании с регионарной лимфостимуляцией, с пациентами у которых не использовалась лимфостимуляция и больными, получавшими традиционную терапию.

### Материал и методы

Предложен новый способ лечения больных с венозными трофическими язвами

Мы провели ретроспективное исследование 90 больных, из них женщин 72 (80 %), мужчин 18 (20 %). по поводу трофических язв нижних конечностей венозной этиологии в период с 2016–2021 гг.

Критерии включения в исследование: наличие у пациента трофической язвы площадью до 10 см<sup>2</sup>, находящейся в различных фазах раневого процесса. Это хроническая венозная недостаточность III степени по классификации L.R. Widmer (1987) в модификации Е.Г. Яблокова и соав. (1999) или VI клинического класса (С6) по классификации CEAP Объединенного совета сосудистых хирургов (1994–2006), возникшая на фоне варикозной болезни и хронической венозной недостаточности. Получалось информационное согласие пациента на забор крови и проведение лечения: — субъульцерозного использования обогащенной тромбоцитами аутоплазмы и регионарной лимфостимуляцией.

Сформированы 3 группы: Основную группу составили 30 больных в которой применяли субъульцерозные

инъекции, обогащенной тромбоцитами аутоплазмы с регионарной лимфостимуляцией. Первая группа сравнения — 30 пациентов, где применяли только субъульцерозные инъекции, обогащенной тромбоцитами аутоплазмы, лимфостимулирующие инъекции не применяли.

Вторая группа сравнения — 30 пациентов, в которой лечение трофических язв проводили по распространенной общепризнанной методике. По возрасту полу, среднему значению индекса массы тела, размеру и расположению венозных трофических язв статистически значимых различий между группами не выявлено.

### Результаты и обсуждение

Исходя из этого, все пациенты в зависимости от проводимого лечения были распределены на 3 группы. Основную группу составили 30 больных в которой применяли субъульцерозные инъекции, обогащенной тромбоцитами аутоплазмы с регионарной лимфостимуляцией.

Группы сравнения представлены двумя контрольными группами. Первая контрольная группа — 30 пациентов, где использовались только субъульцерозные инъекции, обогащенной тромбоцитами аутоплазмы без регионарной лимфостимуляции. Вторая контрольная группа — 30 пациентов, в которой лечение трофических язв проводили по распространенной общепризнанной методике. Полученные результаты лечения в основной группе сравнивали с результатами лечения в контрольных группах.

Предложенный нами метод сочетанного применения субъульцерозного введения обогащенной тромбоцитами аутоплазмы в сочетании с регионарной лимфостимуляцией оказался наиболее эффективным. Обогащенная тромбоцитами плазма, ускоряет наступление фазы регенерации, активизирует пролиферацию клеток фибропластического дифферона и продукцию компонентов внеклеточного матрикса, вызывая повышение функциональной активности фибробластов.

Одновременно проводимая лимфостимулирующая терапия способствовала улучшению лимфовенозного оттока, что проявлялось хорошей редукцией отека и, как следствие, улучшением микроциркуляции пораженной конечности. О чем статистически достоверно по сравнению с исходными данными ( $p < 0,05$ ) свидетельствуют средние показатели импеданса нижней трети голени у основной группы был  $46,5 \pm 2,8$  ом. Аналогичный показатель в первой контрольной группе составил  $38,5 \pm 2,3$  ом разница составляет  $8,0 \pm 2,5$  ом. Средние показатели импеданса во второй контрольной группе составили  $31,2 \pm 3,9$  ом., разница с основной группой —  $15,3 \pm 2,4$  %.

Из показателей течения раневого процесса характерно: В основной группе некролиз наступал на  $3,4 \pm 0,4$

сутки от начала лечения, в I-й контрольной группе контрольной группе на  $5,1 \pm 0,8$  сутки, во второй контрольной группе на  $7,1 \pm 0,3$  сутки. Появление грануляционной ткани в язвах приходилось на  $5,6 \pm 0,9$  сутки в основной группе; в первой контрольной группе на  $8,2 \pm 1,1$  сутки; во второй контрольной группе на  $14 \pm 4,1$  сутки. Признаки краевой и очаговой эпителизации появлялись на  $7,3 \pm 1,2$  сутки в основной группе и на  $9,5 \pm 1,3$  сутки в первой контрольной группе, и на  $11,5 \pm 1,3$  сутки во второй контрольной группе. Полное заживление язв наступало на  $26,2 \pm 3,4$  сутки в основной группе; в первой контрольной группе (при отсутствии лимфостимуляции) на  $35,4 \pm 4,1$  сутки, во второй контрольной группе (традиционная терапия) на  $41 \pm 3,7$  сутки, в 5 случаях заживление язвы к этому сроку не наступило.

Эффективность лечения по предложенной методике в основной группе отражают данные уменьшения площади трофической язвы, так скорость уменьшения площади венозной трофической язвы в основной группе (субульцерозное применение обогащенной тромбоцитами плазмы, в сочетании с регионарной лимфостимуляцией) в среднем составила  $8,1 \pm 0,9$  % в сутки, в первой контрольной группе где использовались только субульцерозные инъекции обогащенной тромбоцитами аутоплазмы без регионарной лимфостимуляции —  $3,9 \pm 0,6$  %, во второй контрольной группе (традиционные методы лечения) —  $2,3 \pm 1,4$  %. Разница уменьшения площади трофической язвы основной группы с первой контрольной группой составила  $4,2 \pm 0,8$  %, со второй контрольной группой составила  $5,8 \pm 1,2$  %. Скорость заживления в основной группе по сравнению с первой контрольной группой была интенсивнее в 2,3 раза, а со второй контрольной группой (традиционная методика) эффективнее в 3,9 раза.

Цитологические исследования показали, что у пациентов основной группы уже с 7-х по 14 сутки значительно уменьшалось содержание дегенерируемых нейтрофилов, повышалась фагоцитарная активность лейкоцитов и макрофагов, появлялись профибробласты и молодые фибробласты, формировался полноценный соединительнотканый регенерат. К 21 суткам нарастало количество фибробластов, встречались группы эпителиоцитов базального и шиповатого слоев, у большинства больных значительная часть язвенной поверхности была эпителизирована полноценным регенератом. К 4 неделям после 5 субульцерозных инъекций обогащенной тромбоцитами аутоплазмы плюс проведенной регионарной лимфостимуляции наступала полная эпителизация трофической язвы и только у одного пациента потребовалось продолжение терапии.

Исследование количественного состава клеток в мазках-отпечатках показало, что под влиянием лечения по предложенной методике более интенсивно и с яв-

ным опережением нарастало количество нейтрофилов, моноцитов, макрофагов, фибробластов и эпителиоцитов по сравнению с первой и второй контрольных групп.

В отличие от этого, у больных второй группы сравнения (традиционные методы терапии) к 7 суткам в мазках-отпечатках преобладали нейтрофильные лейкоциты, многие из которых находились в состоянии дистрофии и дегенерации. Фагоцитарная активность нейтрофилов и макрофагов была низкой, нередко встречались клетки с незавершенным фагоцитозом. Через 21 день увеличивалось количество неизмененных форм нейтрофилов и моноцитов. К 30 суткам терапии, при сохранении дегенеративно измененных нейтрофилов, выявлялись профибробласты и фибробласты. Через 4 недели отмечались немногочисленные эпителиальные клетки, среди которых преобладали эпителиоциты в состоянии дистрофии и дегенерации. Таким образом, при традиционном консервативном лечении венозных трофических язв у большинства больных только к 21 дню появлялись первые признаки регенераторной фазы. У первой группы сравнения (только субульцерозные инъекции, обогащенной тромбоцитами аутоплазмы без регионарной лимфостимуляции) признаки регенераторной фазы наступали раньше чем у второй контрольной группы, но все равно значительно позднее основной группы к 14 дням проводимого лечения. По данным бактериологических исследований, к 21 дню в основной группе у 70 % больных наблюдалась полная санация язв. Наряду с этим, уже в течении 2-х недель лечения (7–14 сутки) в основной группе значительно уменьшилось количество микробных ассоциаций с 62,5 % до 21,3 % и увеличилось количество монокультур с 37,5 % до 78,7 %. Наблюдаемая динамика качественного состава микрофлоры венозных трофических язв, в целом, свидетельствовала бактериостатическом и бактериоцидном влиянии обогащенной тромбоцитами плазмы.

**КЛИНИЧЕСКИЙ ПРИМЕР:** Больная Г., 57 лет. В течение 25 лет страдала варикозной болезнью нижних конечностей. Неоднократно проходила лечение в поликлинике. Язва заживала в течении 3–4 мес. Но каждый раз спустя 5–6 мес вновь открывалась. Последние 3 года язва не имела тенденцию к заживлению, При осмотре: на переднемедиальной поверхности голени в нижней трети, язва 4 см на 3 см (площадь 12 см<sup>2</sup>), глубиной до 1,3 см на фоне трофически измененных окружающих тканей, индурации подкожной клетчатки, гиперпигментации кожи. Язва с неровными краями, с хорошо видимым окружающим инфильтрационным валом. Выраженный некроз подкожной клетчатки, фасции, апоневроза, прилежащих мышц. Отделяемое — серозно-гноенное, грануляции отсутствуют. Выраженный отек голени, стопы — рис. 1.

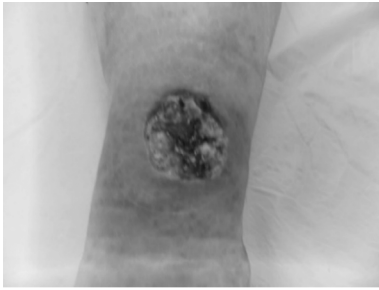


Рис. 1. Больная Г., 57 лет трофическая язва нижней трети левой голени

На рис. 2 представлено цитологическое исследование трофической язвы

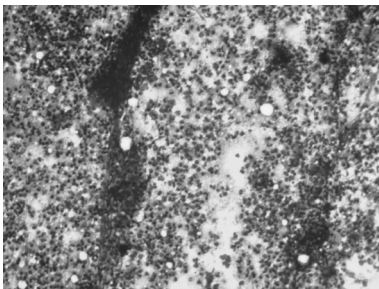


Рис. 2. Больная Г. 57 лет. Наблюдается массивное скопление детрита и лейкоцитарная реакция. В мазках преобладают сегментоядерные нейтрофилы (некротический тип цитограммы) Окраска гематоксилин-эозином Об x 10; Ок x 15.

На рис. 3 представлен вид язвы после 7 дней от начала лечения.

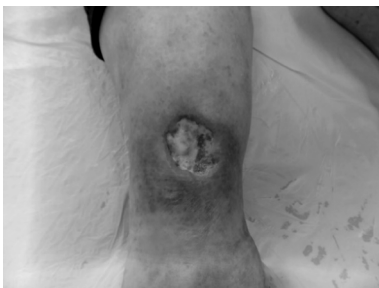

Рис. 3. Больная Г. 57 лет. Вид трофической язвы через 7 дней от начала лечения. Язва полностью очистилась от некроза, хорошо выражена краевая эпителизация.

На Рис. 4 представлена цитограмма на 7 суток от начала лечения.

На Рис. 5 представлен вид трофической язвы на 14 суток от начала лечения

На Рис. 6 предсталена цитограмма на 14 суток лечения

На Рис. 7 представлен вид зажившей язвы на 25 день от начала лечения

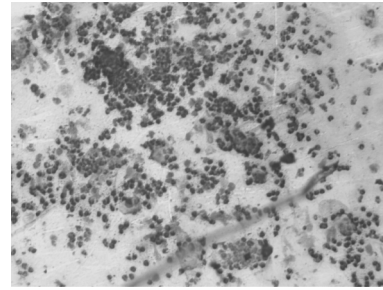


Рис. 4. Больная Г. 57 лет. Цитограмма на 7 сутки после лечение. Преобладают клетки фибропластического дифферона, (воспалительно-регенераторный тип цитограммы) Окраска гематоксилин-эозином, Об x10; Ок x 15

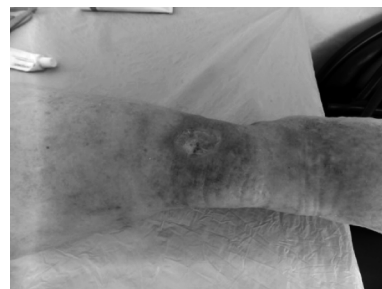

Рис. 5. Больная Г. 57 лет 14 суток от начала лечения— по разработанной методике. Язва полностью покрыта свежими грануляциями с хорошей краевой эпителизацией

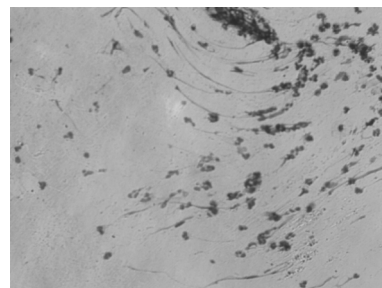


Рис. 6 Б. Г. 57 лет. 14 суток от начала лечения в мазке отпечатке преобладают макрофаги и фибробласты (регенераторный тип цитограммы.) Окраска гематоксилин-эозином Об x10; Ок x15

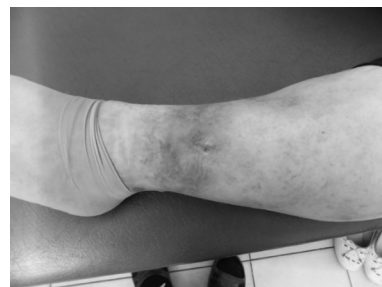

Рис. 7. Б.Г.,57 лет. После пяти субъульцерозных инъекций обогащенной тромбоцитами аутоплазмы с регионарной лимфостимуляцией полная эпителизация трофической язвы

Таким образом, результаты проведенного нами исследования продемонстрировали высокую эффективность лечения венозных трофических язв путем субъульцерозного инъекционного использования обогащенной тромбоцитами аутоплазмы плазмы в сочетании с регионарной лимфостимуляцией. Субъульцерозное введение обогащенной тромбоцитами аутоплазмы позволяет обойти инфильтрационно-некротический барьер по окружности трофической язвы, осуществить быстрое непосредственное воздействие тромбоцитов на патологический процесс. Одновременная лимфостимулирующая терапия приводит к редукции отека,

улучшению микроциркуляции. Это позволяет добиться быстрого очищения язвы от некротических тканей, усилению репаративных процессов и полного заживления язвы в короткие сроки.

Результаты исследования показали, что инъекционное субъульцерозное применение обогащенной тромбоцитами аутоплазмы, в сочетании с регионарной лимфостимуляцией у больных с венозными трофическими язвами, позволило добиться значительного улучшения клинических результатов с благоприятным исходом лечения у 29 больных из 30 пациентов — 96,6 %.

ЛИТЕРАТУРА

1. Бокерия Л.А., Михайличенко М.В., Коваленко В.И. Оптимизация хирургического лечения больных с варикозной болезнью нижних конечностей // Российский медицинский журнал. 2015. Т. 21, № 1. С.10–14.
2. Шанаев И.Н. Современные теории патогенеза трофических язв венозной этиологии // Наука молодых. 2019. Т. 7, № 4. С. 600–611.
3. Arias V.L. Microcurrents in varicose ulcers // Book of abstract 11th St Petersburg Venous Forum. 1st International Phlebology Forum. St Petersburg: [S. n.], 2018. P. 5–6.
4. Швальб П.Г., Швальб А.П., Грязнов С.В. Возможные пути воздействия на трофическую язву при хронической венозной недостаточности с учетом особенностей ее формирования // Кубанский научный медицинский вестник. 2009. Т. 1, № 7 (112). С. 157–161.
5. Alexander JB. Lower-Extremity Vascular Ulcers: Assessment and Approaches to Management. Med Clin North Am. 2023;107(5):911–923. <https://doi.org/10.1016/j.mcna.2023.05.003>.
6. Podgórski R, Sumińska M, Rachel M, Piłkuła B, Fichna P, Bidlingmaier M, Fichna M. Changes of androgen and corticosterone metabolites excretion and conversion in cystic fibrosis. Front Endocrinol (Lausanne). 2023;14:1244127. <https://doi.org/10.3389/fendo.2023.1244127>
7. Адмакин, А.Л. Комплексный подход к восстановлению кожного покрова у пациентов с трофическими язвами голени и стоп / Адмакин А.Л., Максютя В.А., Гарипов Р.Р., Коваленко А.А. — Текст: непосредственный // *Анналы пластической, реконструктивной и эстетической хирургии.* — 2015 — №1. — С.49–50.
8. Глухов, А.А. Клиническая эффективность различных способов дебридмента трофических язв венозной этиологии / А.А. Глухов, М.В. Аралова. — Текст: непосредственный // *Новости хирургии.* — 2017. — Т. 25, №3. — С.257–266.
9. Иванова А.А. Трофическая язва — проблема современной хирургии / А.А. Иванова, А.А. Антонова, Д.М. Финагеев, Н.В. Халилова Н.В. [и др.]. — Текст: непосредственный // *Молодежный научный форум: естественные и медицинские науки.* — 2017. — Т.44. — №5. — С.93–98.
10. Ronceray S, Miquel J, Lucas A, Piérard GE, Hermanns-Lê T, De Paepe A, Dupuy A. Ehlers-Danlos Syndrome Type VIII: A Rare Cause of Leg Ulcers in Young Patients. Case Rep Dermatol Med. 2013;469505. <https://doi.org/10.1155/2013/469505>.
11. Винник, Ю.С. Функциональная активность клеток гранулоцитарного звена с длительно не заживающими ранами на фоне хронической венозной недостаточности / Ю.С. Винник, Г.Э. Карапетян, Л.В. Кочеткова, Р.А. Пахомова-Текст электронный// *Хирургия. Журнал им. Н.И. Пирогова.* — 2019. — №1. — С.37–42.
12. Магомедов М.М. Комплексное лечение длительно не заживающих трофических язв венозной этиологии. /М.М. Магомедов, М.А. Магомедов, А.А. Магомедов, И.Г.Ахмедов//*Ангиология и сосудистая хирургия* — 2020. — Т.26 — №1. — С.62–67.
13. Мастыков, В.П. Эффективность применения обогащенной тромбоцитами плазмы при лечении травматических дефектов хряща суставных поверхностей / А.Н. Мастыков, В.П. Дейкало, И.В. Самсонова, К.Б. Болобошко. — Текст: непосредственный // *Новости хирургии.* — 2013. — Т.21. — С.3–9.

© Шуттов Юрий Миронович (yumshutov@mail.ru); Шумков Олег Анатольевич (Shumkov@gmail.com);  
 Верятин Яков Альбертович (12jacov@gmail.com)  
 Журнал «Современная наука: актуальные проблемы теории и практики»